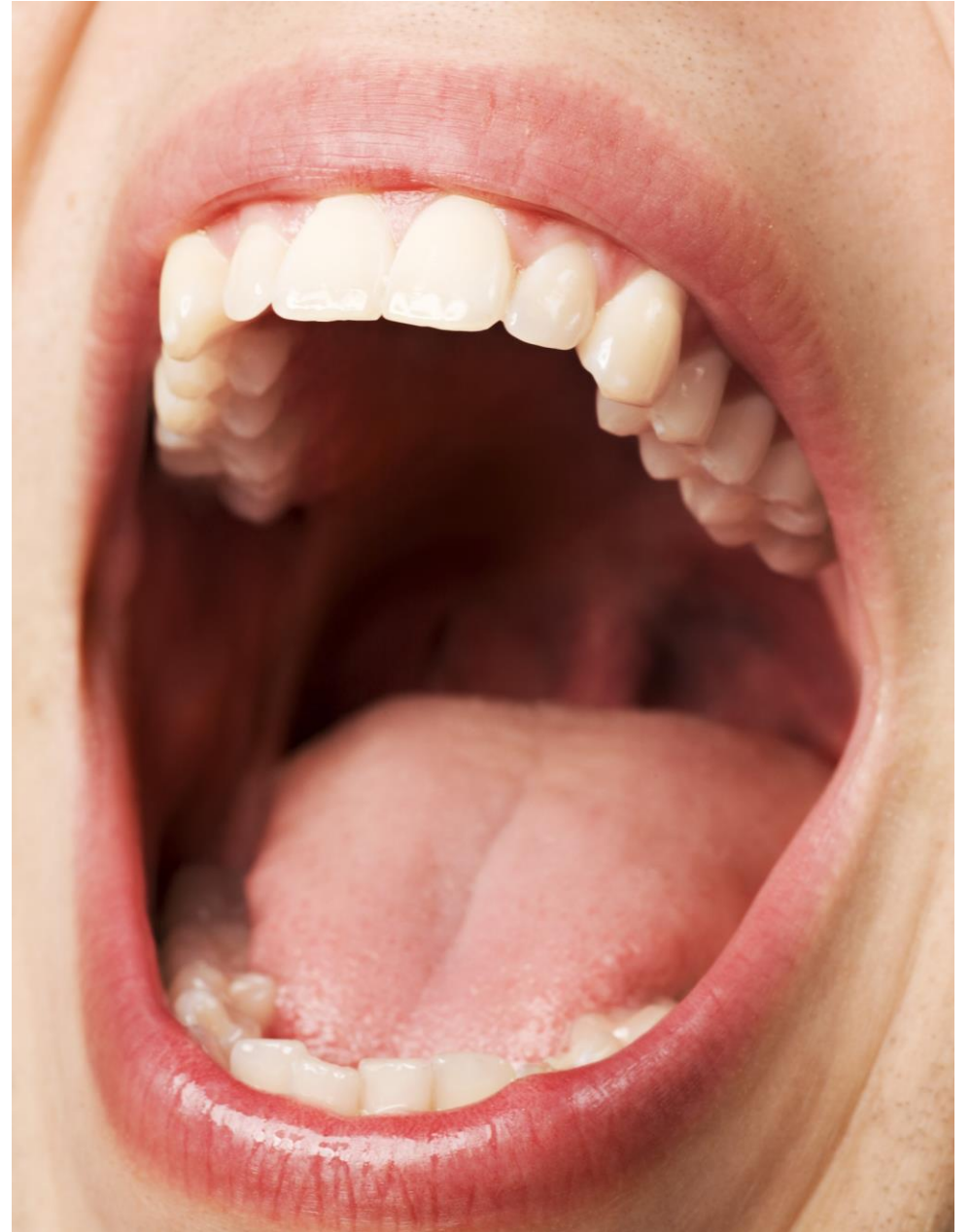

ANATOMÍA CAVIDAD ORAL

Miguel G. Wagner
R1 ORL

CAVIDAD ORAL

- Vestíbulo Oral
- Cavidad Oral
 - Separadas por procesos dentoalveolares
 - Unidas por espacios interdentarios y retromolar.



Labio

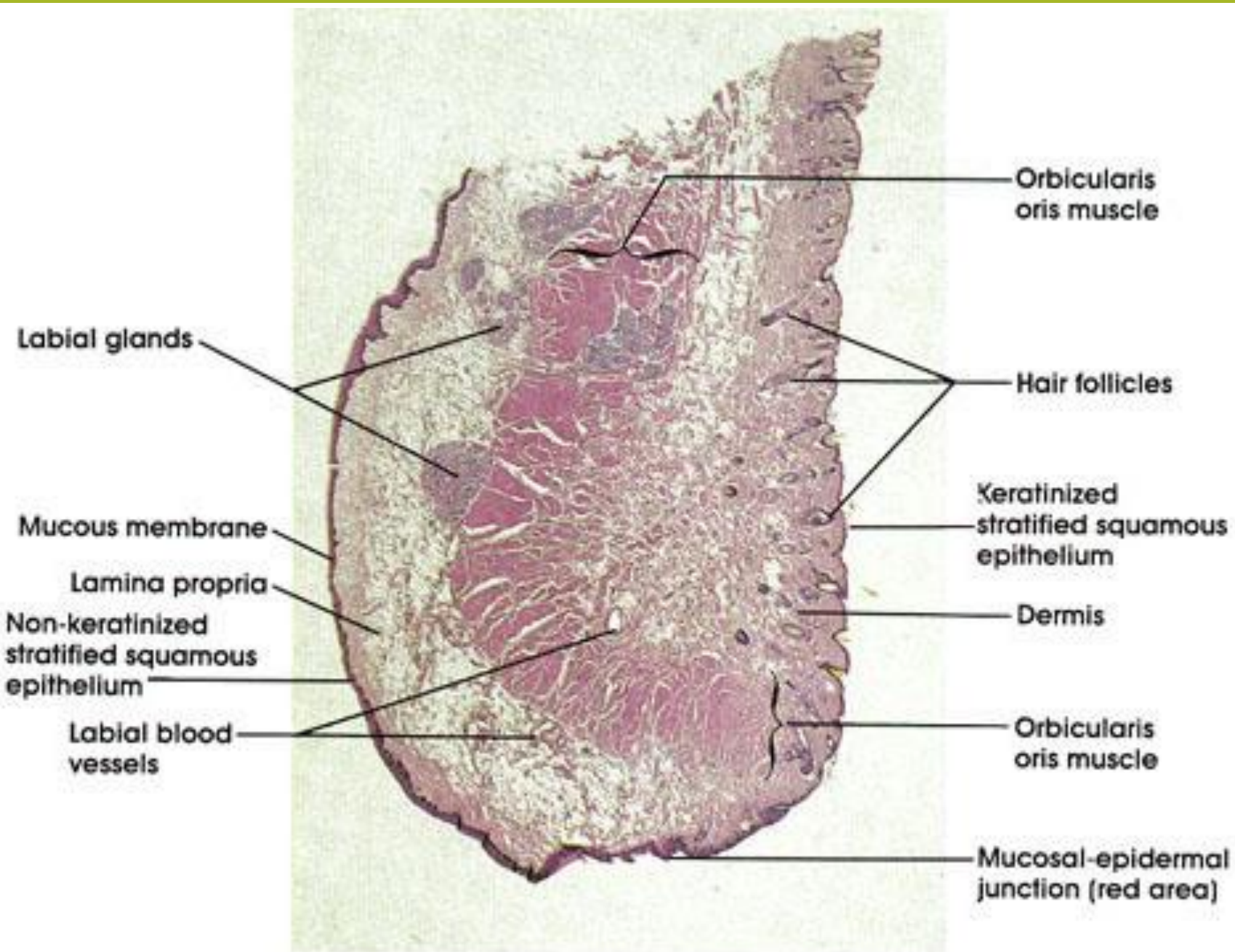
BLANCO

- Philtrum
- Arco de cupido



ROJO

- “Bermillón”
- Tubérculo labial
- Hendidura labial
- Comisuras labiales



1. PIEL
2. ORBICULAR
3. GLANDULAS LABIALES
4. MUCOSA

INERVACION

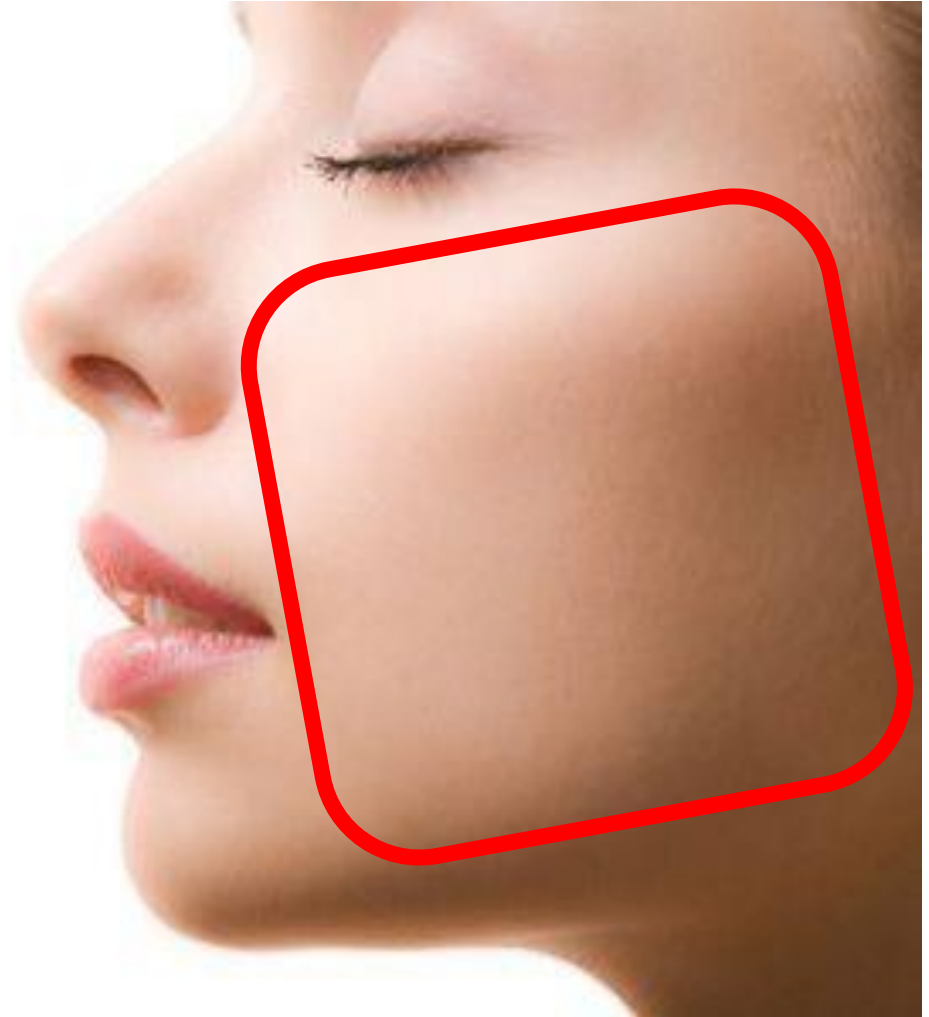
- N. Infraorbitario (V2)
- N. Mentoniano (V3)

IRRIGACIÓN

- Art. Labial Sup y Inf.

Mejilla

- *SUP*: surco palpebral inferior
- *ANT*: surco nasogeniano y paracomisural
- *POST*: región maseterina
- *INF*: borde mandibular



➤ **PIEL**

➤ **TELA SUBCUTÁNEA**

- Vasculonerviosos
- Tejido adiposo
- Conducto Parotídeo

➤ **MUSCULAR**

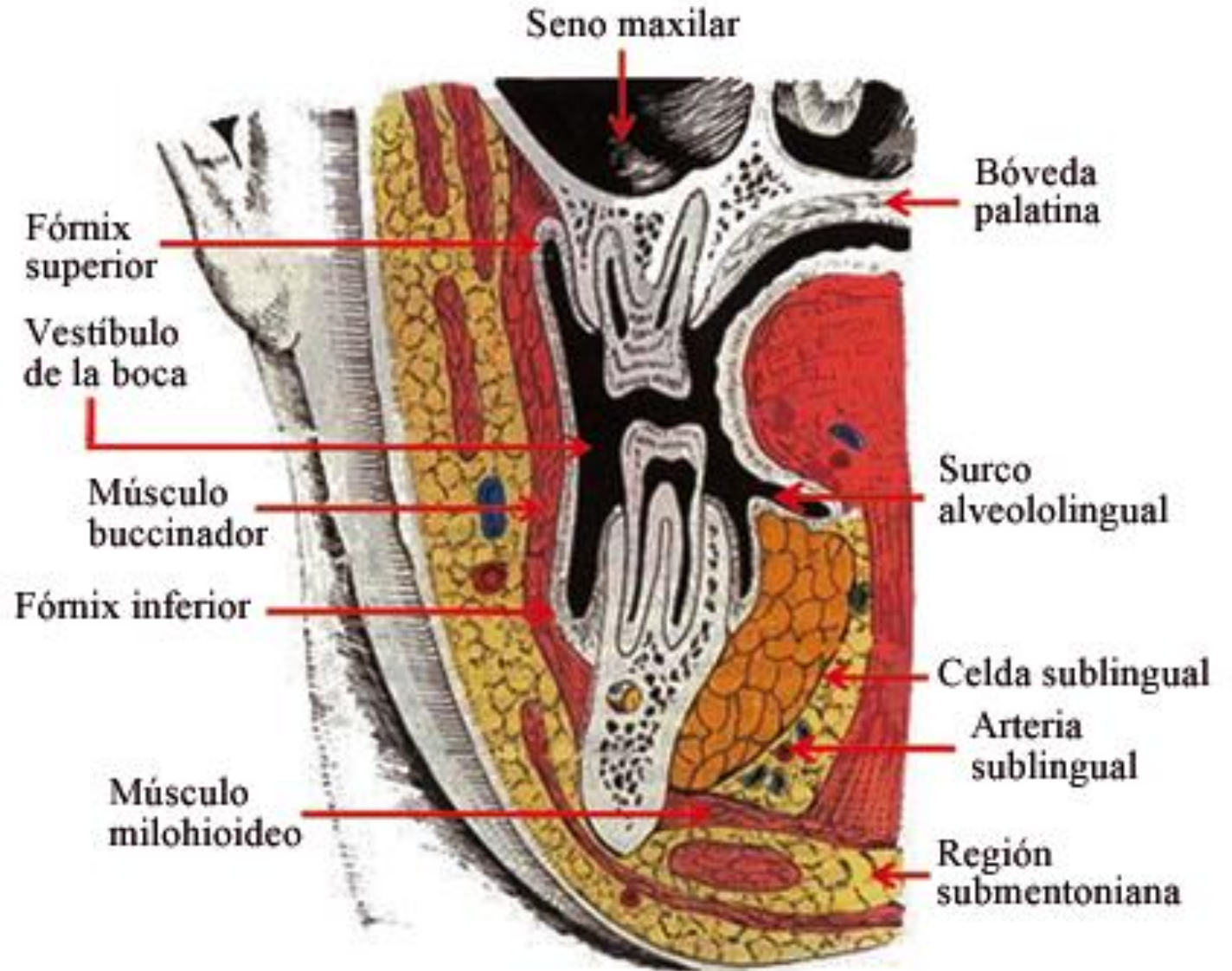
- Superficial
- Profundo

➤ **SUBMUCOSA**

- *Glándulas salivales menores: labiales y molares*

➤ **MUCOSA**

- Frenillo sup. e inf.
- Papila parotídea



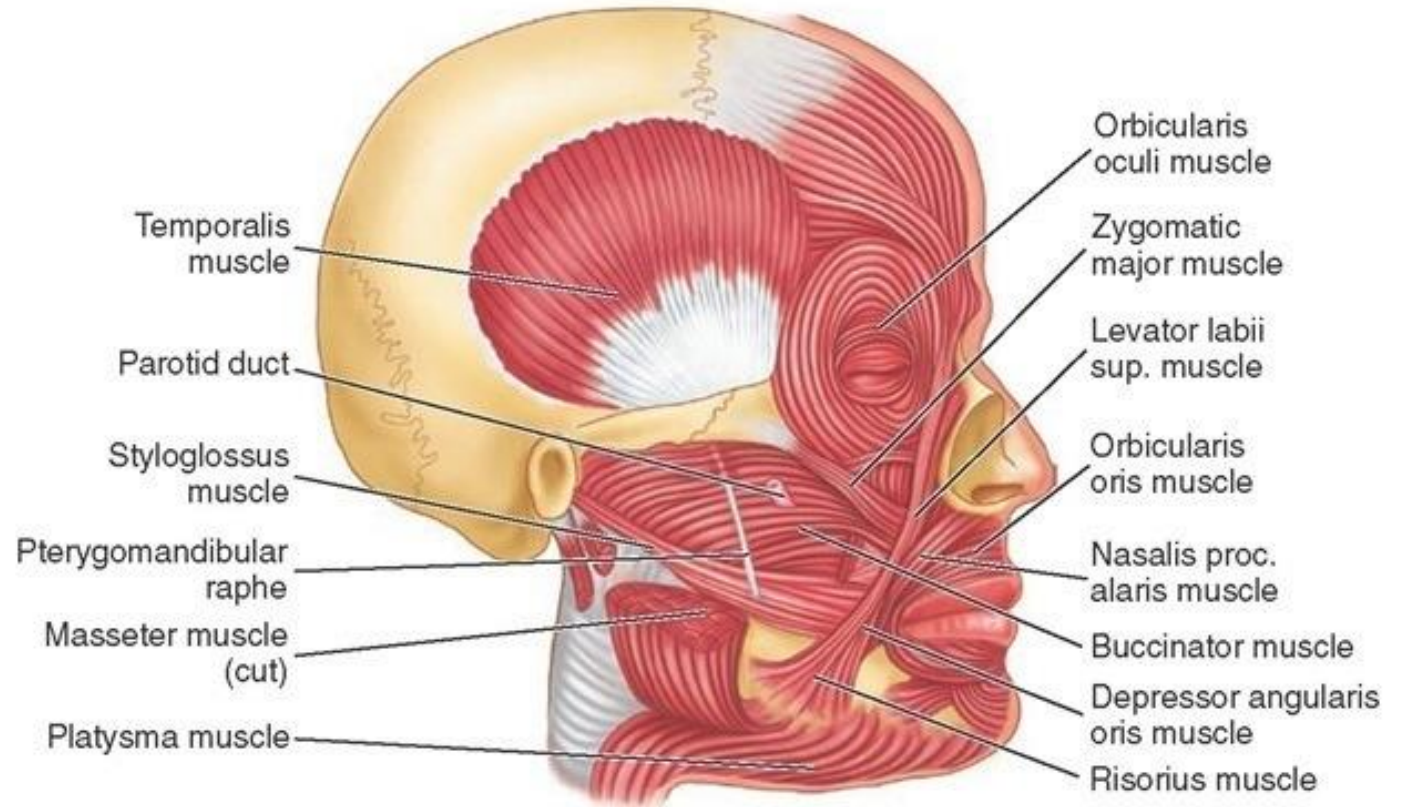
Muscular

➤ SUPERFICIAL:

- Orbicular de la boca
- Zigomáticos mayor y menor
- Risorio
- Platisma
- Depresor del ángulo de la boca

➤ PROFUNDO:

- Buccinador
 - Principal
 - Atravesado por conducto Parotídeo



Irrigación

➤ FACIAL

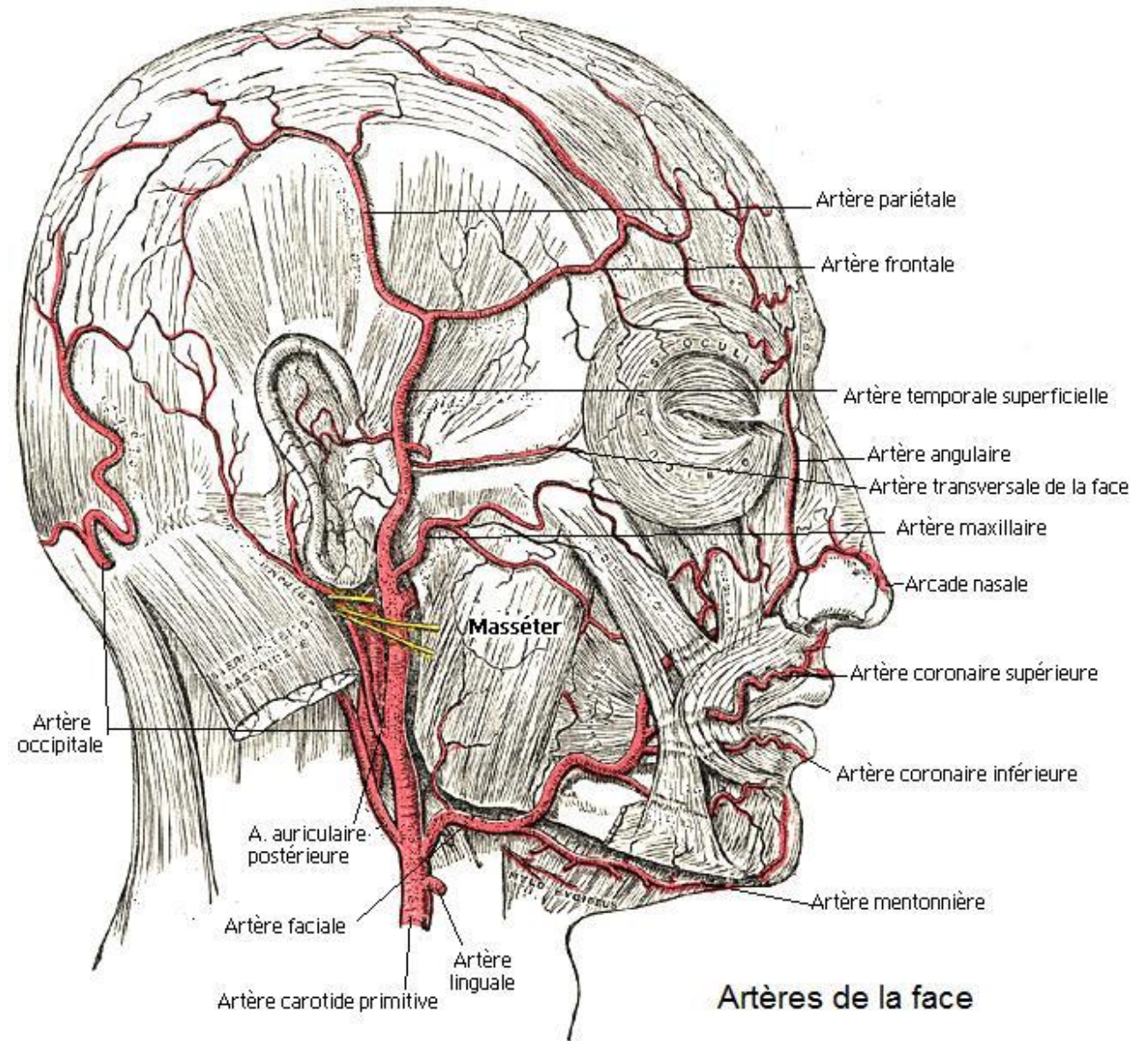
- Labiales
- Angular

➤ TEMPORAL SUPERFICIAL

- Transversa de la cara

➤ MAXILAR

- Bucal
- Infraorbitaria

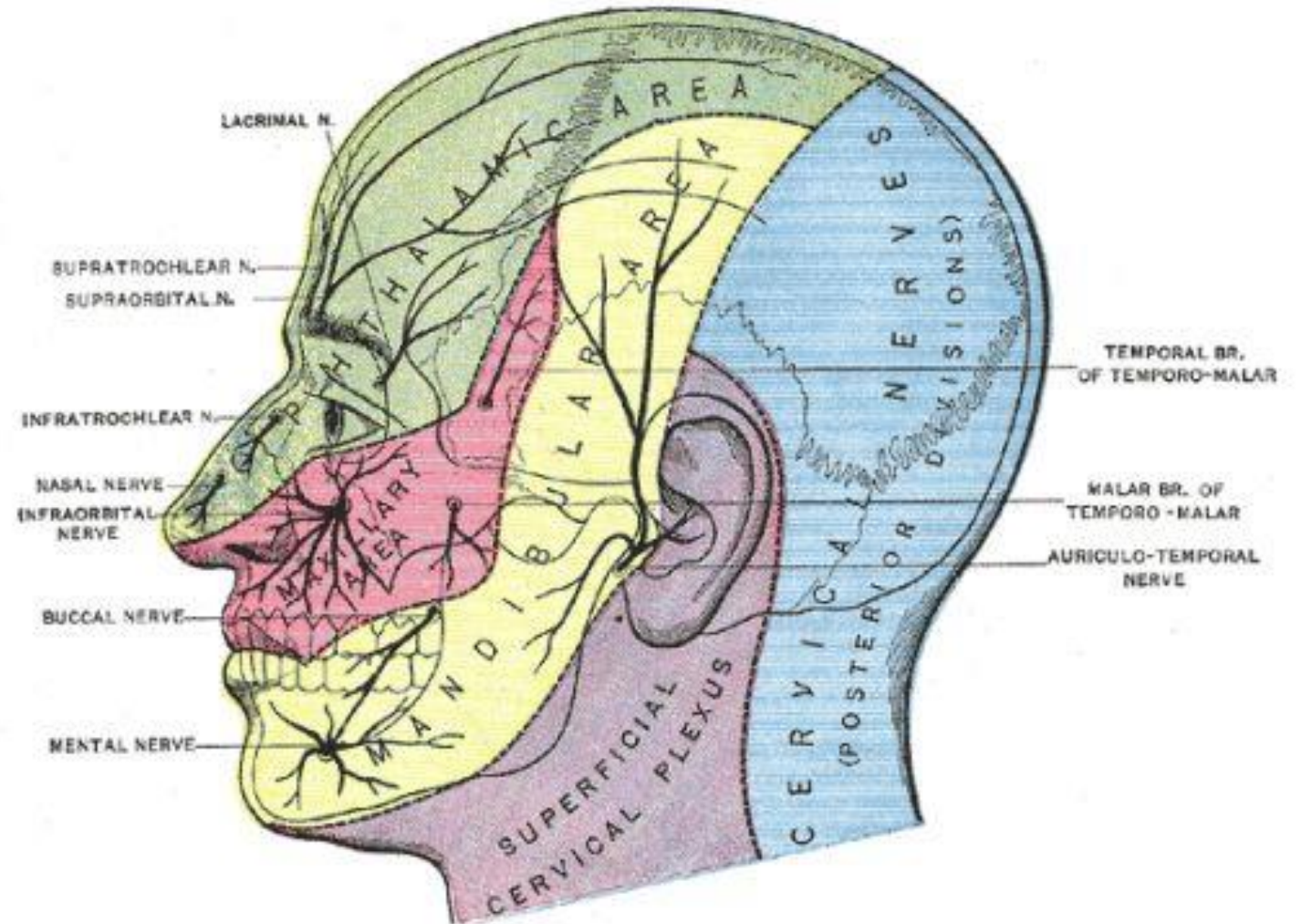


Inervación

➤ NERVIO FACIAL

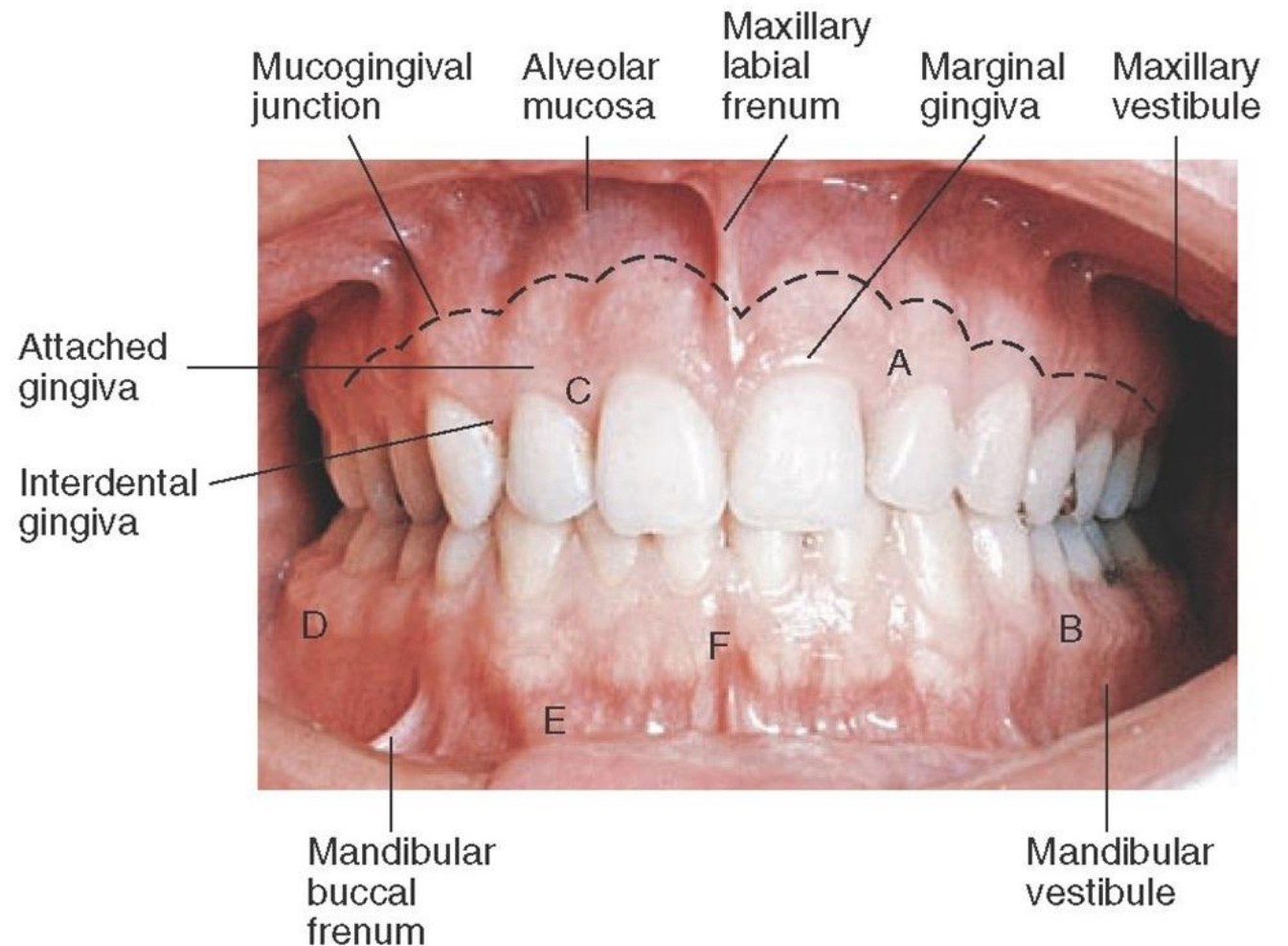
➤ NERVIO TRIGÉMINO

- Nervio Maxilar
- Nervio Mandibular (Mixto)



VESTÍBULO ORAL

- Espacio virtual entre labios y mejillas y procesos dentoalveolares.
- Fosa mucolabial (fornix)
- Fosa + Eminencia CANINA
- Fosa INCISIVO
- Papila parotídea
- Frenillos labiales



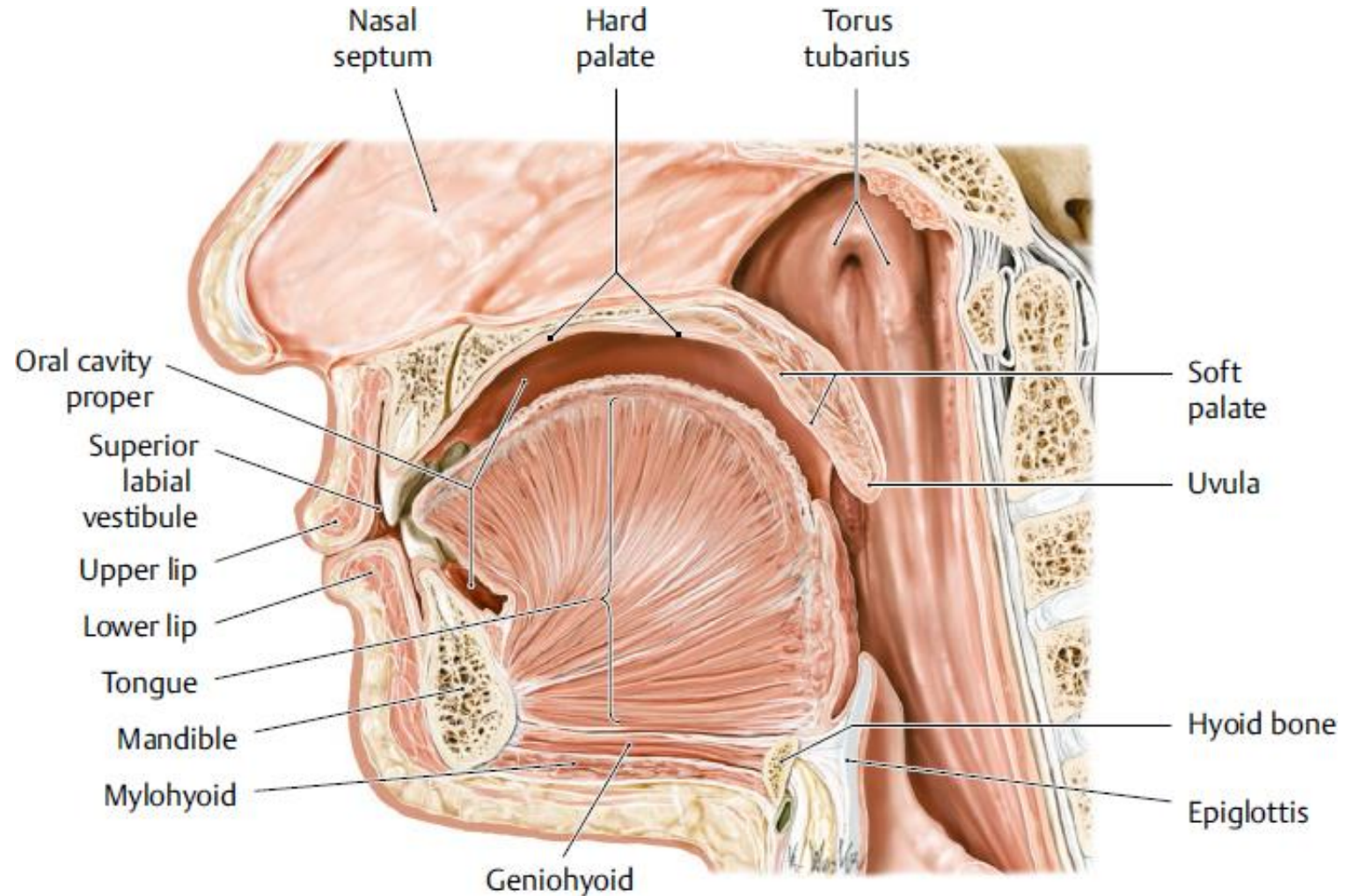
CAVIDAD ORAL

➤ Límites:

- Procesos dentoalveolares
- Paladar
- Piso de la boca
- Istmo de las fauces

➤ Contenido:

- Lengua



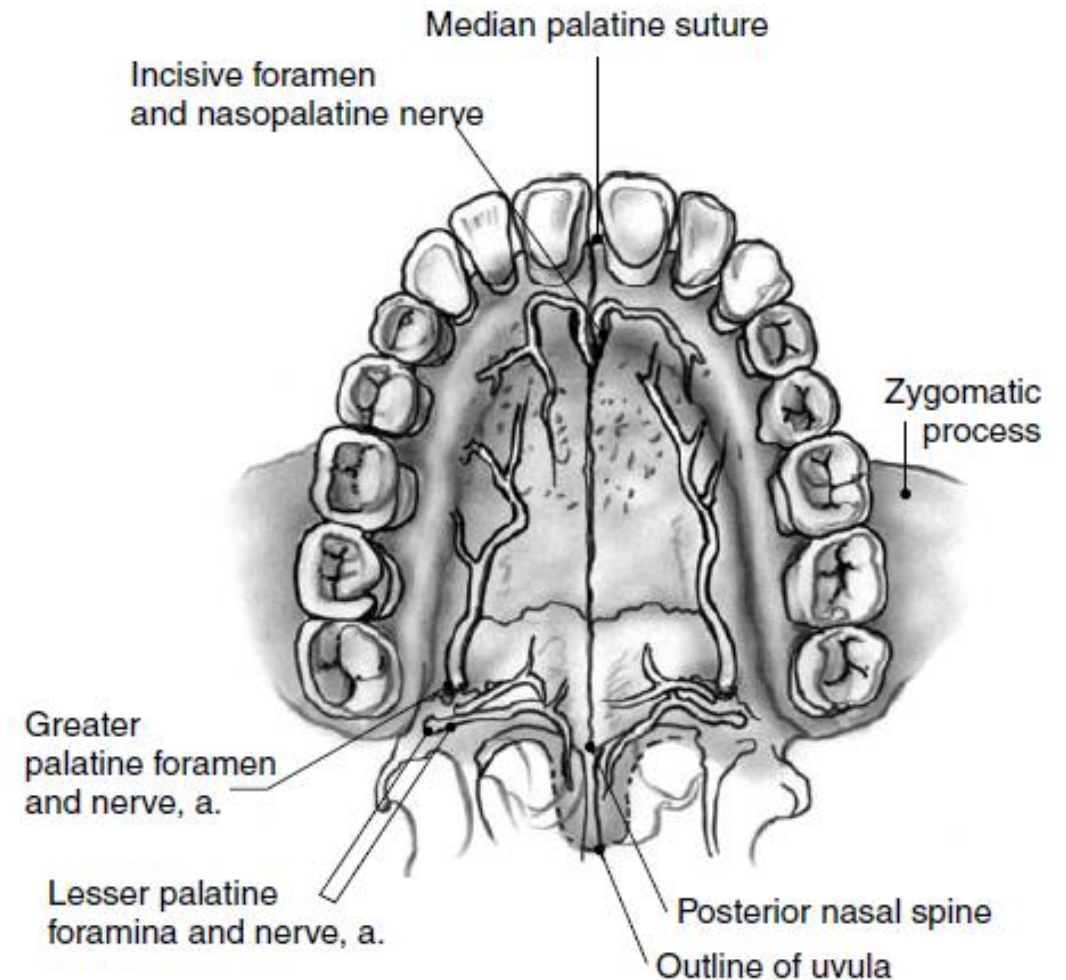
Paladar duro

Proceso palatino de H. Maxilar

+

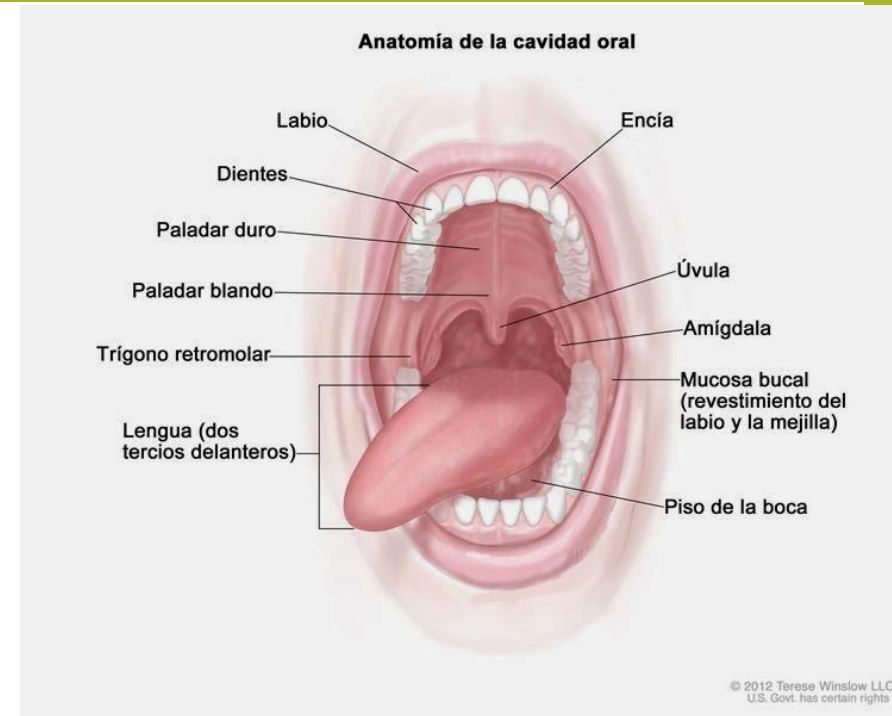
Procesos horizontales del H.
Palatino

- Escamoso estratificado paraqueratinizado
- Tejido conjuntivo denso
 - Rafe + Papila incisiva
 - Pliegues palatinos transversos
 - Glándulas salivales menores (Palatinas)



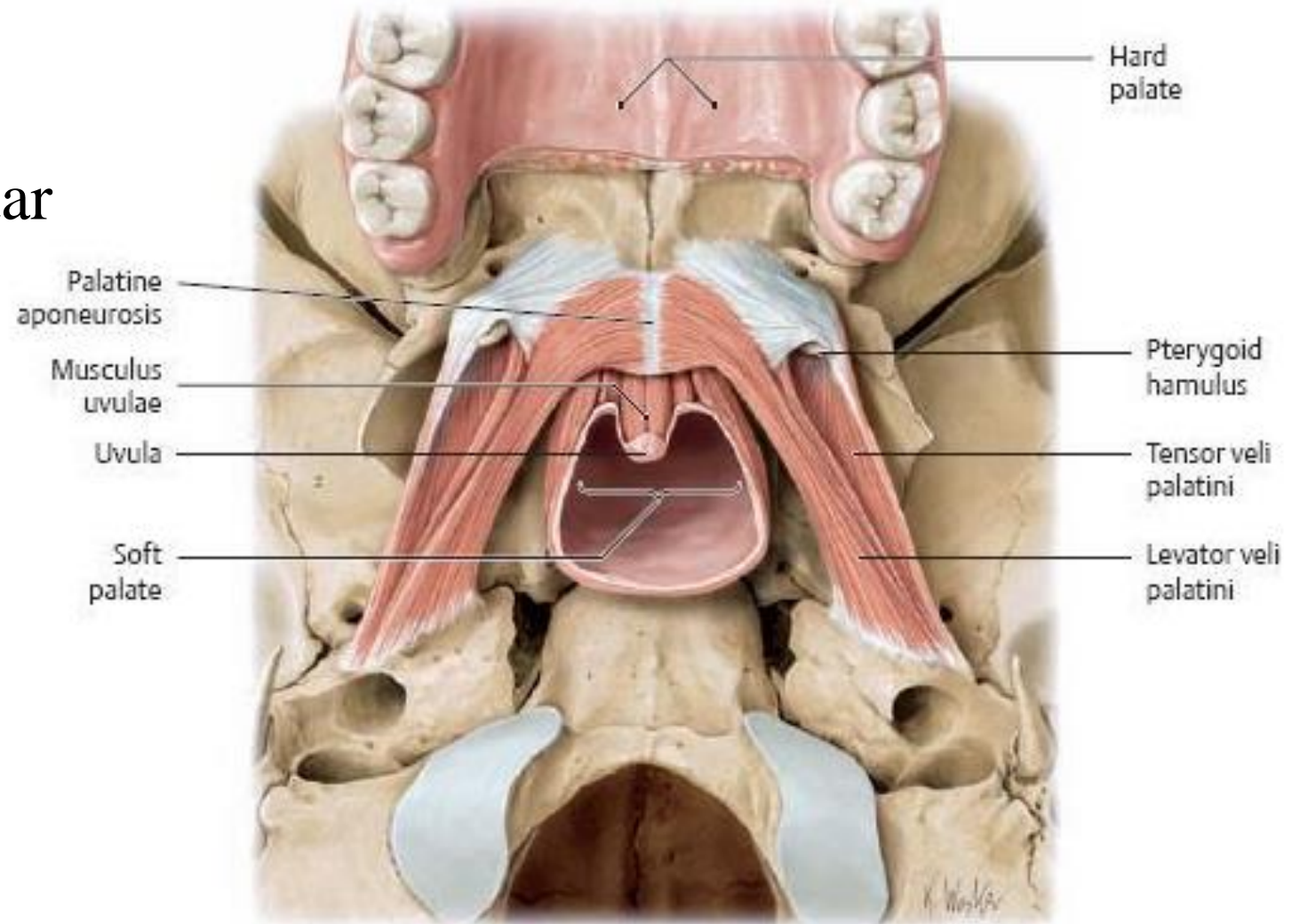
Paladar blando

- De borde posterior paladar óseo hasta úvula y pilares anteriores (*ISTMO DE LAS FAUCES*)
- Palatogloso + Palatofaríngeo → FOSA AMIGDALINA
- Amígdala palatina
- *Pliegue semilunar*: unión de pilar anterior y posterior
- *Fosa supratonsilar*: entre pliegue semilunar y amígdala palatina



➤ MUSCULAR:

- Tensor del velo del paladar
- Elevador del velo del paladar
- Palatogloso
- Palatofaríngeo
- Músculo de la Úvula



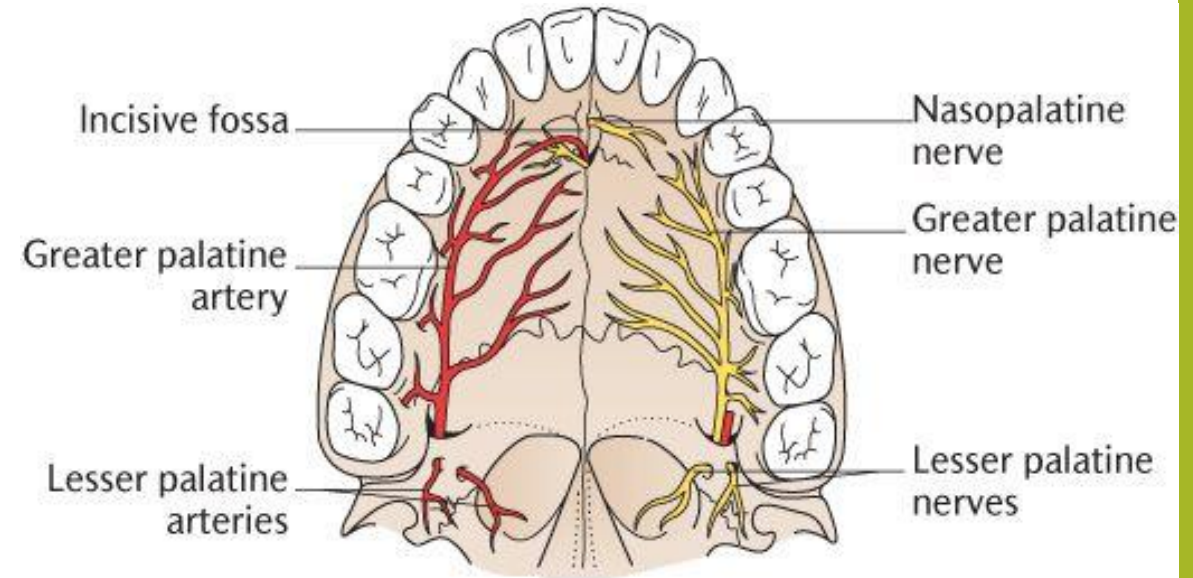
Irrigación paladar

➤ Arteria facial:

- *Arteria palatina ascendente*
 - Arteria amigdalina (polo inferior amígdala)
- *Arteria dorsal de la lengua*
 - Pilar anterior

➤ Arteria maxilar

- *Arteria palatina descendente:*
 - Desciende por conducto palatino posterior (paladar blando y posterior de duro)
- *Arteria nasopalatina*
 - Desciende por conducto incisivo (paladar duro)



➤ Venas y linfáticos:

- Plexo submucoso
- *Paladar posterior:* Plexos pterigoideos y gl. Retrofaríngeos
- *Paladar anterior:* Venas de la lengua y gl. yugulares internos

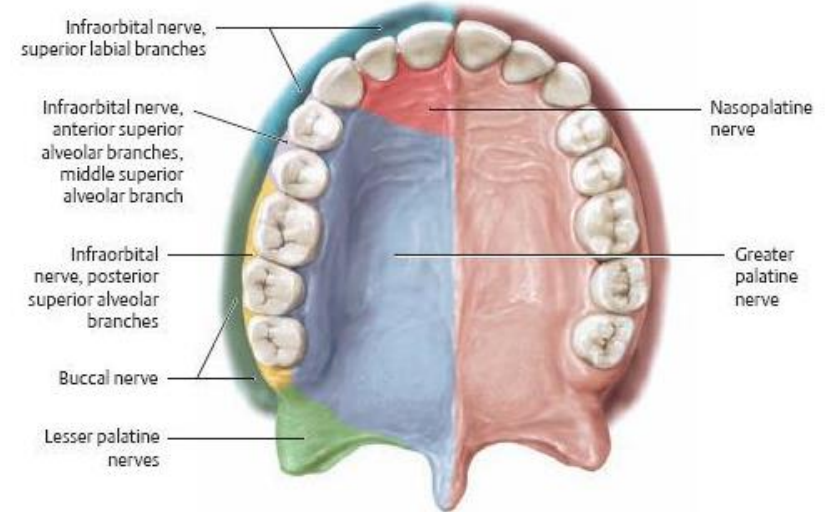
➤ Inervación:

- *Sensitivo:*

- N. Maxilar → N. Palatino mayor/menor y Nasopalatino
- N. Glosofaríngeo → pilares y amígdalas palatinas

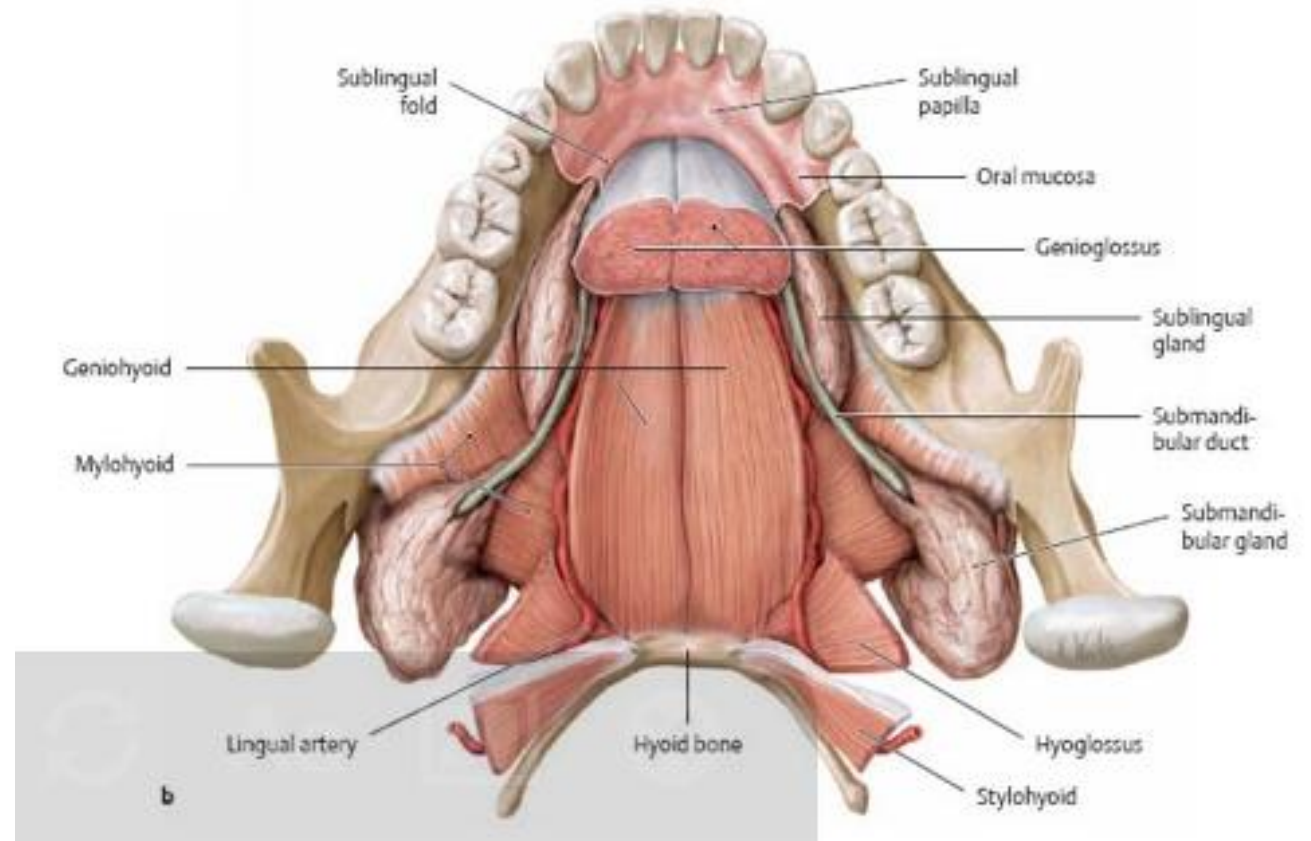
- *Motor*

- Tensor del velo → V
- Elevador del velo → VII
- Palatogloso y palatofaríngeo: plexo faríngeo (IX y X)



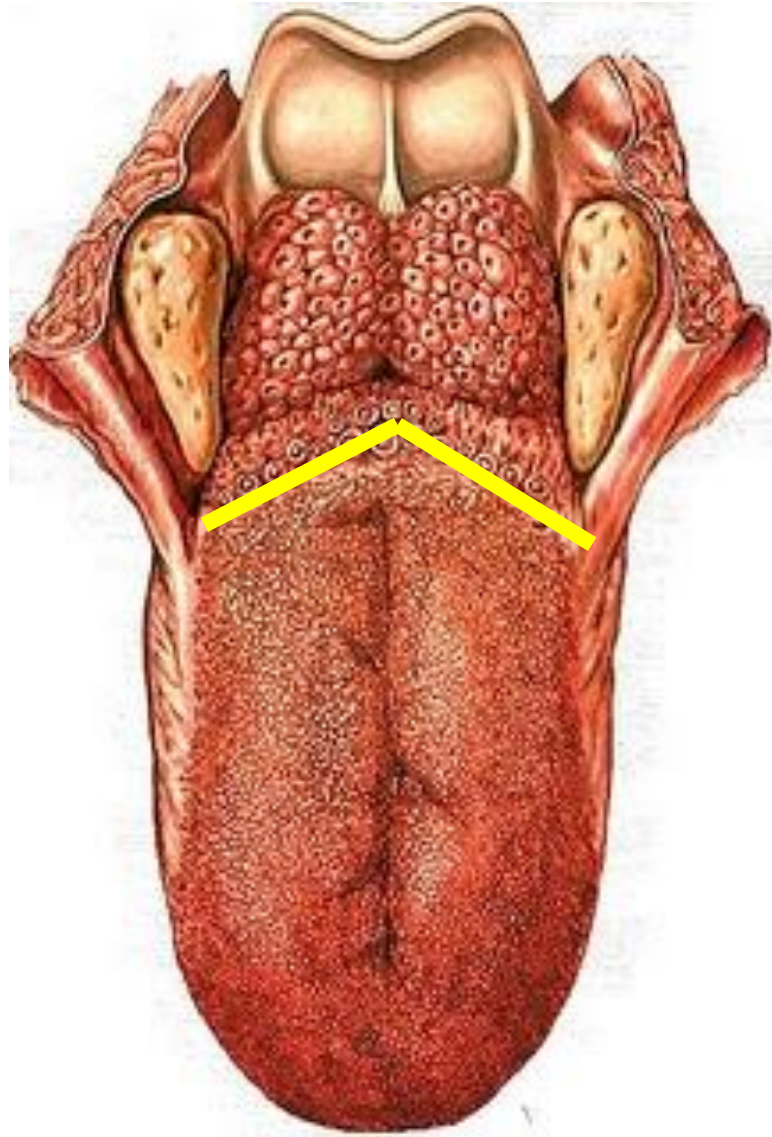
Suelo de la boca

- Semiluna
- De pr. dentoalveolares hasta base de pilares amigdalinos anteriores
- Frenillo lingual
- Pliegue sublingual
- Carúncula sublingual
- Gl. Submandibular + conducto
- Gl. Sublinguales
- Milohioideo + Genihioideo



Lengua

- Caras Ventral y Dorsal
- Cuerpo + Raíz
- Amígdala lingual
- Pilares anteriores + posteriores
- Surco terminal (foramen Ciego)
- Borde libre
- Punta lingual

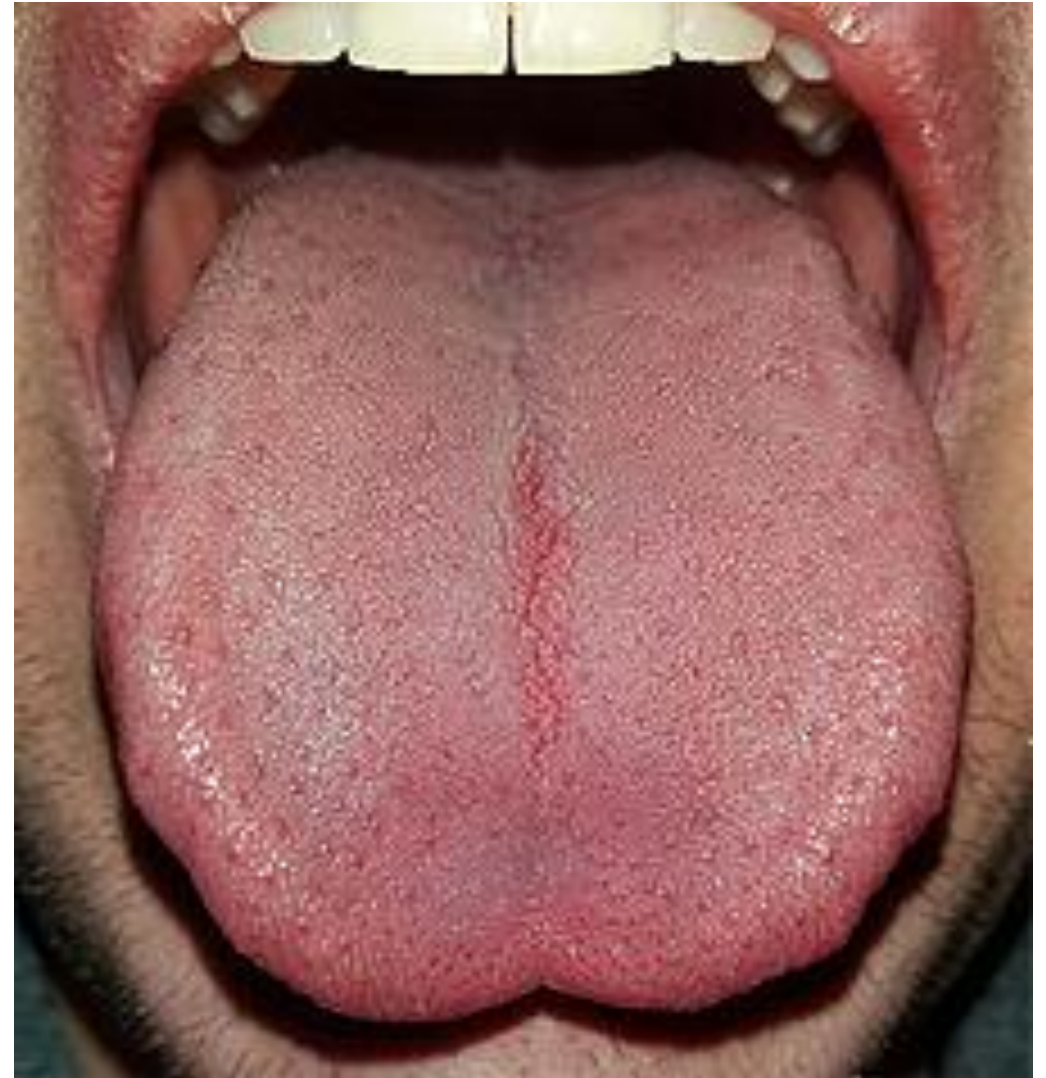


Raíz de Lengua

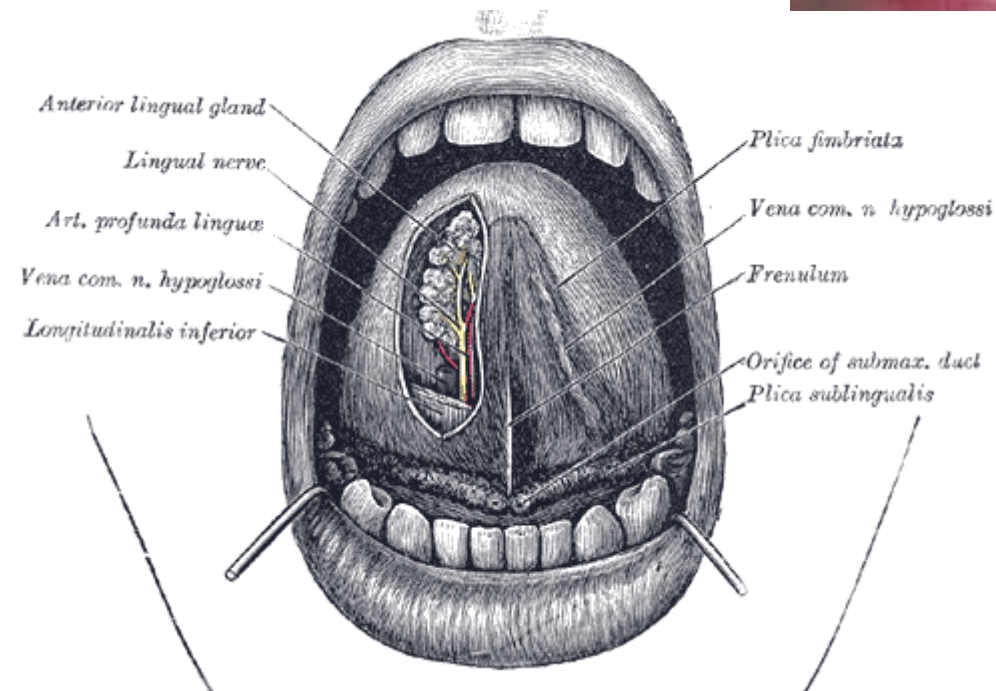
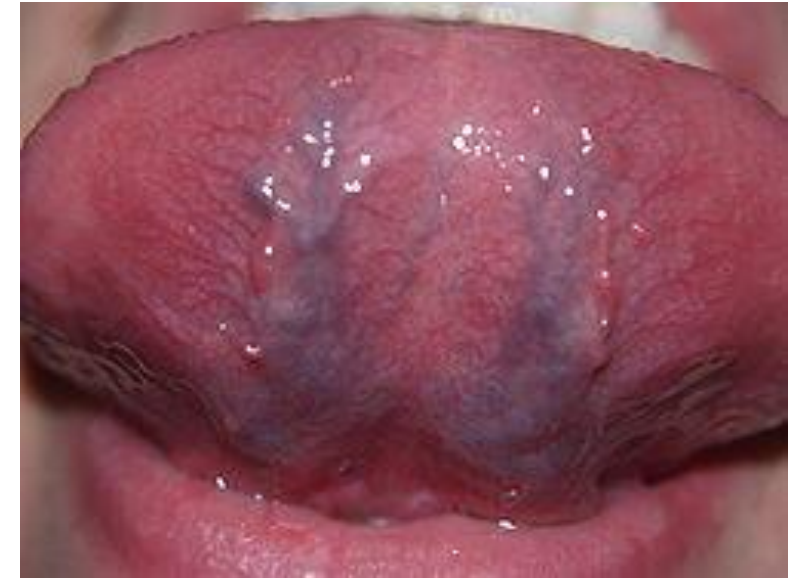Cuerpo de Lengua

➤ CUERPO LINGUAL

- *Cara Dorsal:*
 - Lengua oral y lengua faríngea
 - Ep. Escamoso poliestratificado sin queratinizar
 - Aponeurosis lingual
 - Papilas linguales

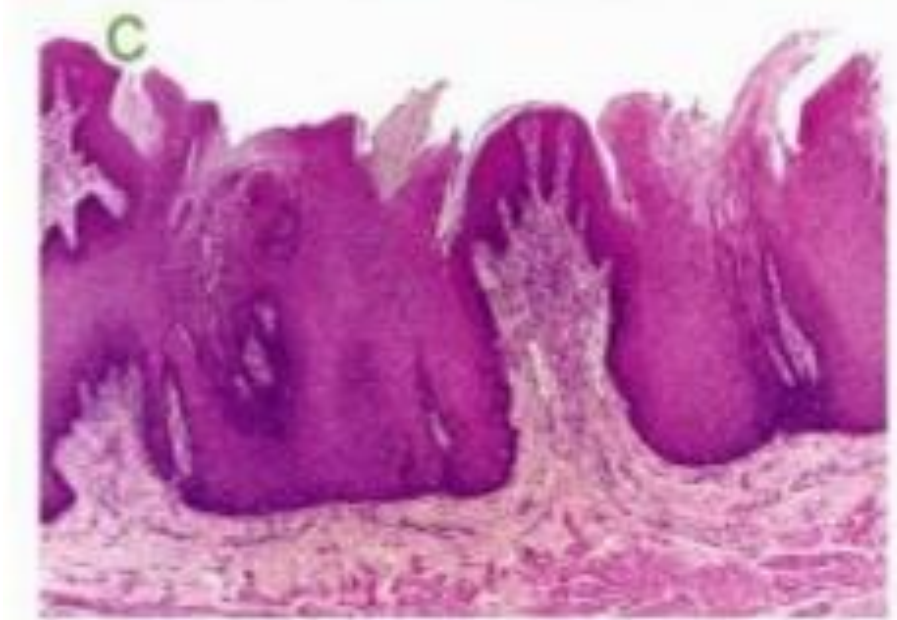
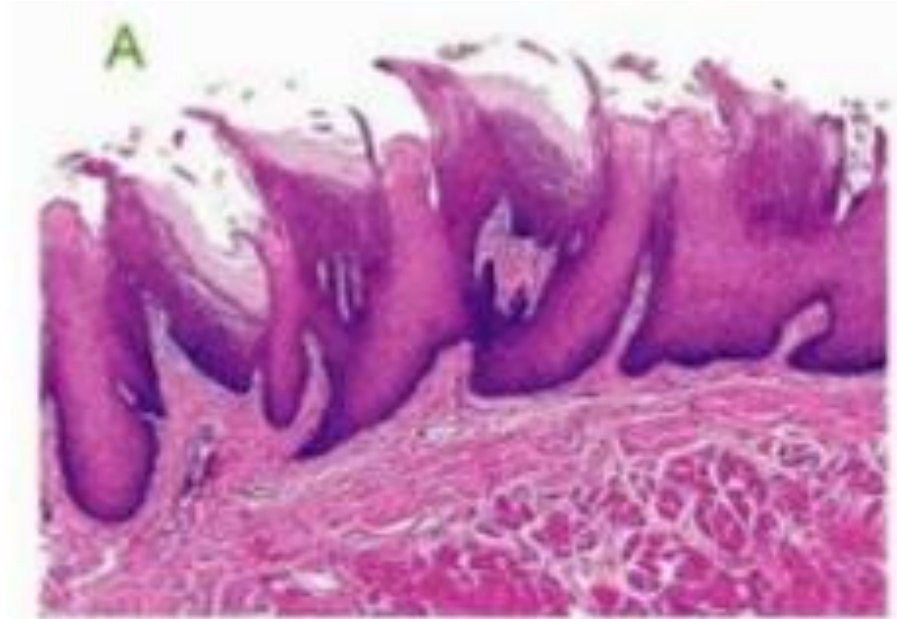


- *Cara Ventral:*
 - Capa submucosa:
 - Glándulas salivares linguales
 - Venas raninas
 - Frenillo lingual
 - Fimbrias linguales



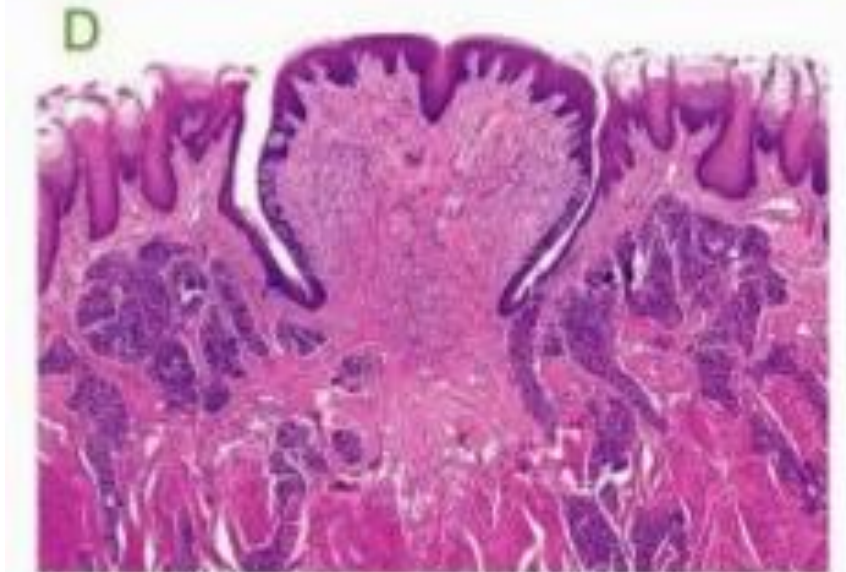
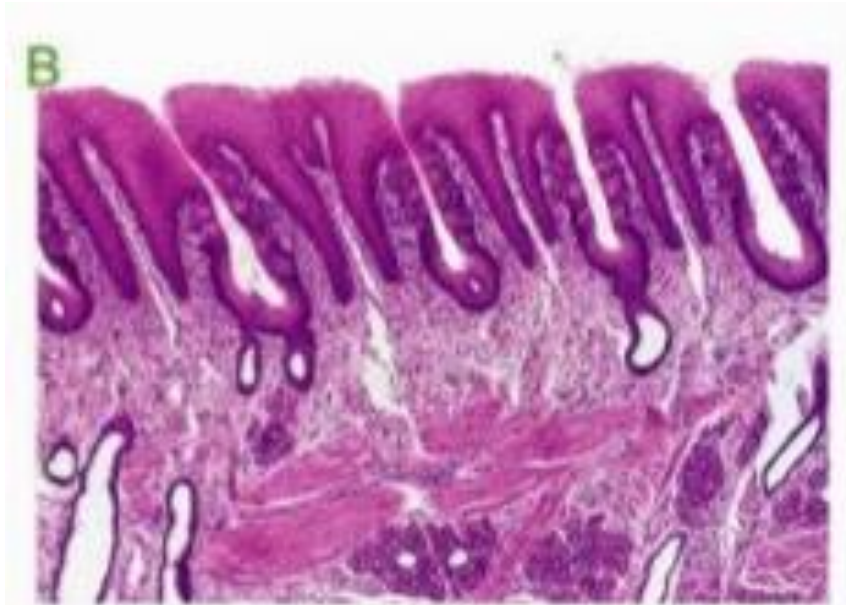
➤ MUCOSA → PAPILAS LINGUALES

- *Filiformes*:
 - Punta y laterales
 - Táctil/presión
 - No yema gustativa
- *Fungiformes*
 - Punta
 - Yema gustativa (dulce) + mecano-termorreceptor



➤ MUCOSA → PAPILAS LINGUALES

- *Foliadas*:
 - Anterolateral
 - Yema gustativa (Salado)
- *Circunvaladas*:
 - Surco terminal
 - Yemas gustativas (Amargo)



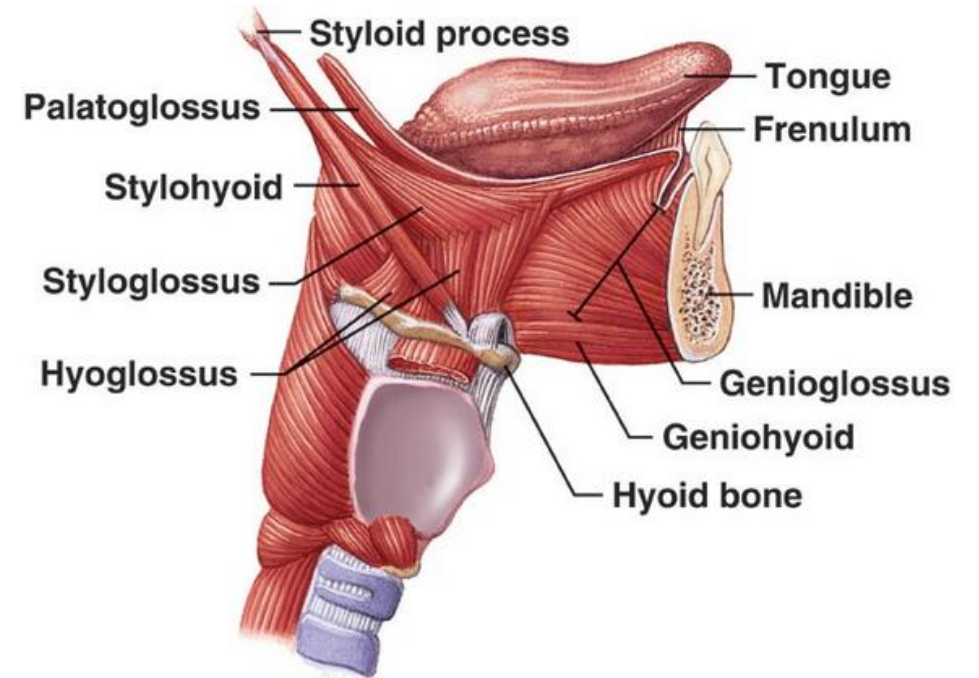
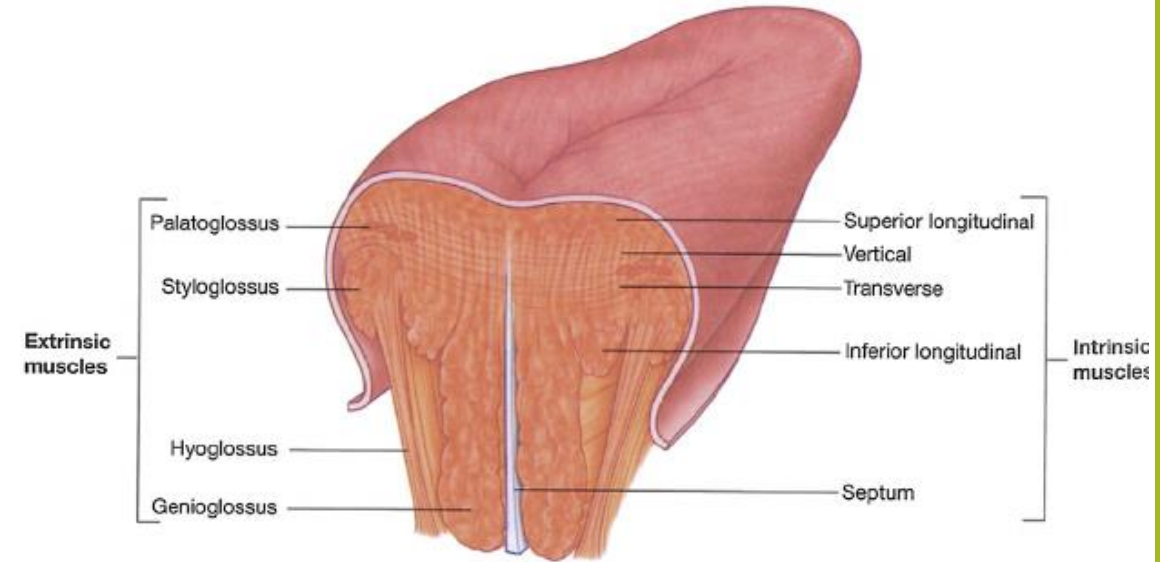
➤ MÚSCULOS

- **Intrínsecos** → **Forma**

- M. longitudinal inferior
- M. longitudinal superior
- M. transverso de la lengua
- M. vertical

- **Extrínsecos** → **Movimiento**

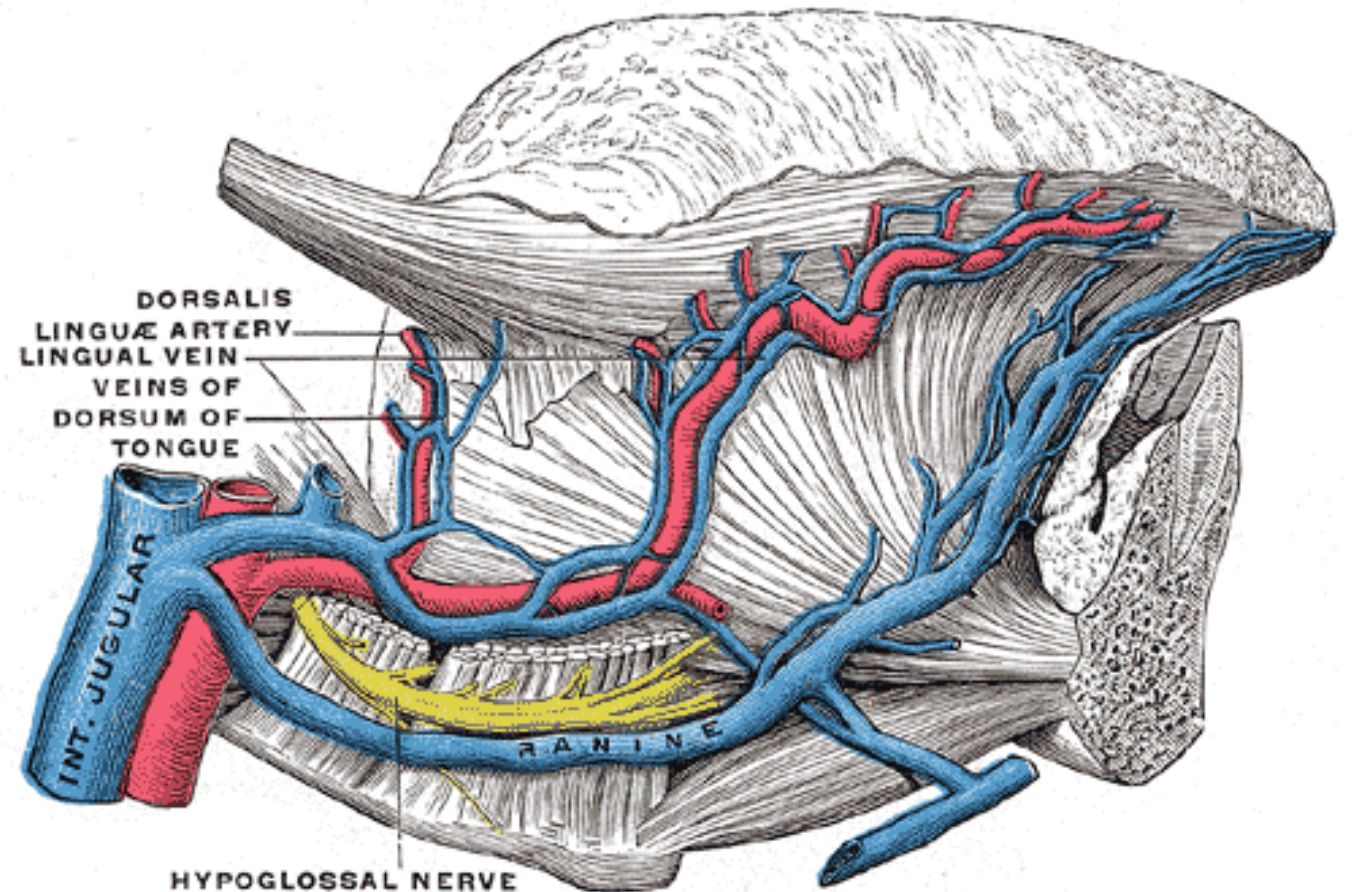
- M. estiloso
- M. palatogloso
- M. hiogloso
- M. geniogloso



Irrigación

➤ ARTERIA LINGUAL

- Entre hiogloso y geniogloso
- Arteria sublingual
- Arteria profunda de la lengua

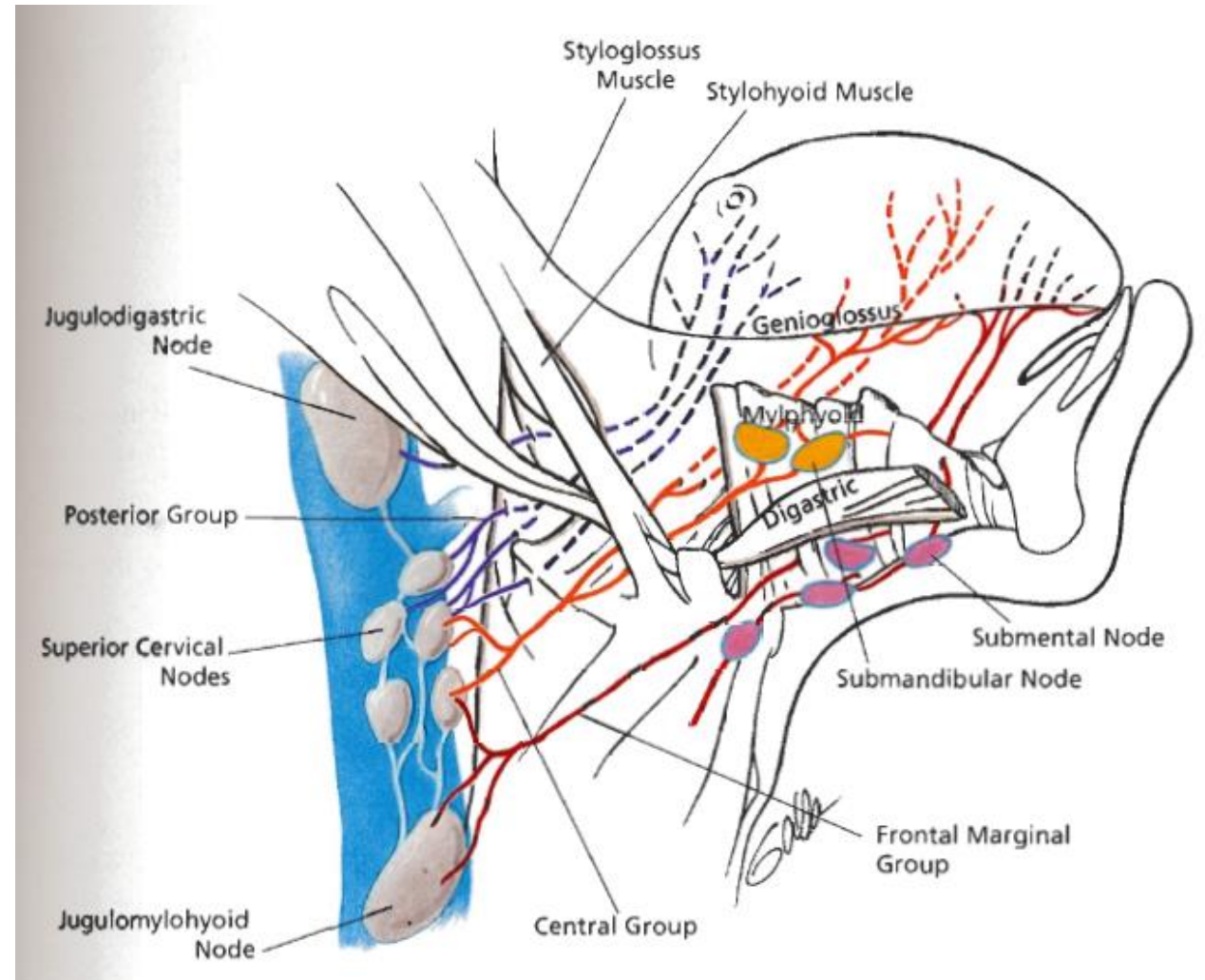


➤ VENAS:

- Vena lingual (VYI)
 - Venas linguales profundas
 - Venas raninas

➤ LINFÁTICO

- Central → Submentonianos
- Marginal → Submandibulares
- Posterior → Cervical Superior



Inervación

➤ 2/3 anteriores

- Sensitivo: Lingual (V3)
- Sensorial: Facial

➤ 1/3 posterior

- Sensitivo: Glosofaríngeo
- Sensorial: Glosofaríngeo
- Vago: vallécula

- **Motor**: Hipogloso

