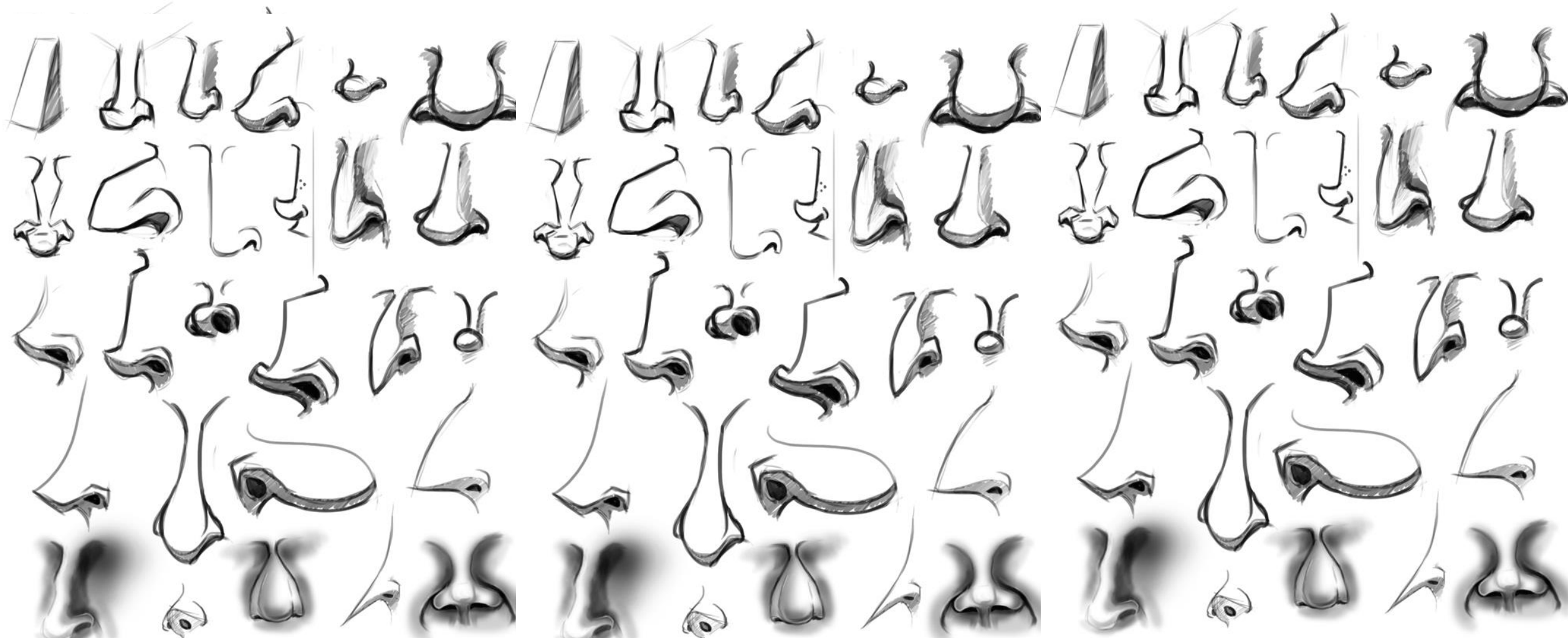
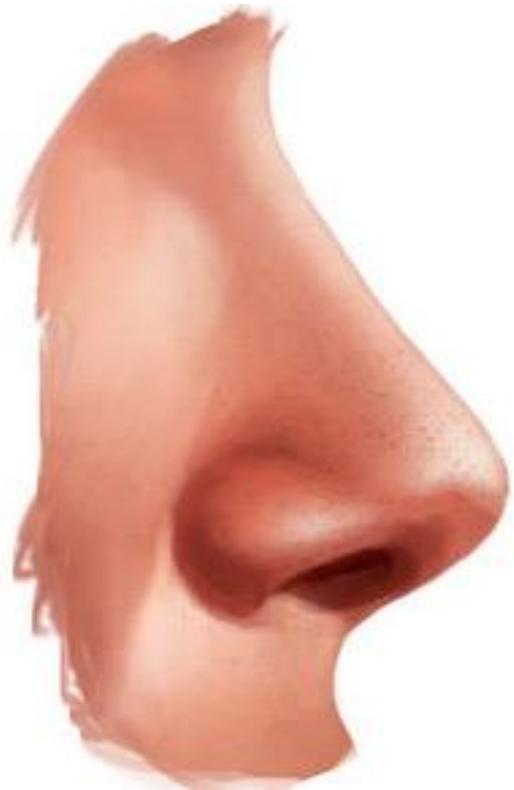
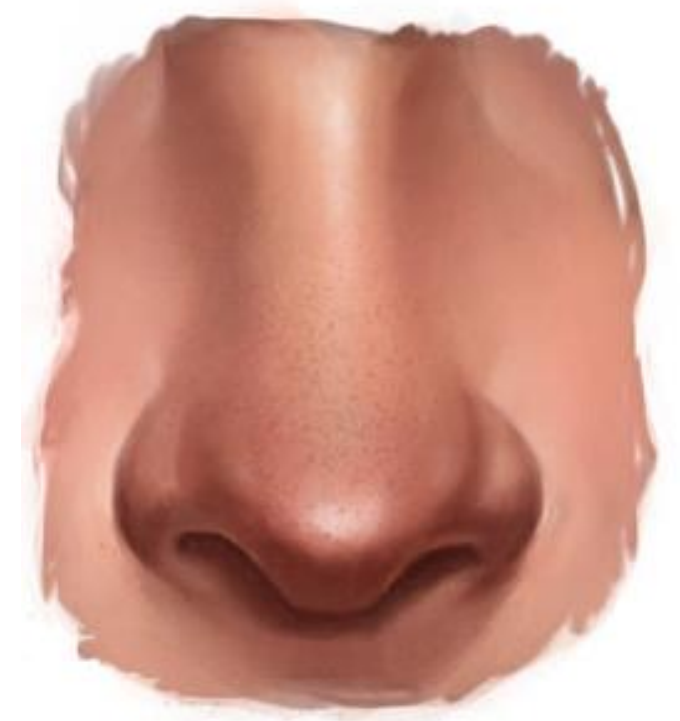ANATOMIA NASAL



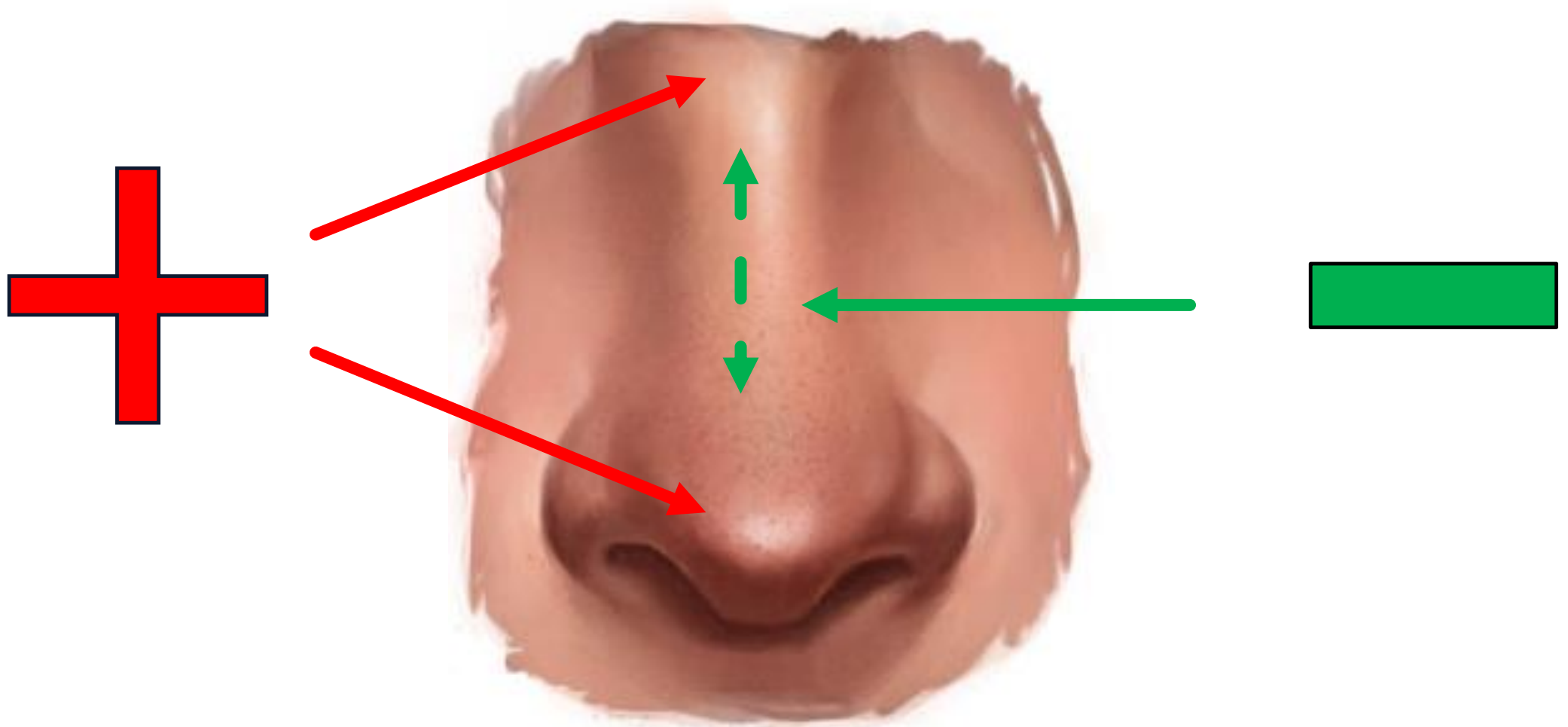
EXTERNA



- PIEL
- TEJIDO SUBCUTANEO
- ESTRUCTURA
 - Ósea
 - Cartilaginosa
- MUSCULOS
- IRRIGACIÓN
- INERVACION



PIEL

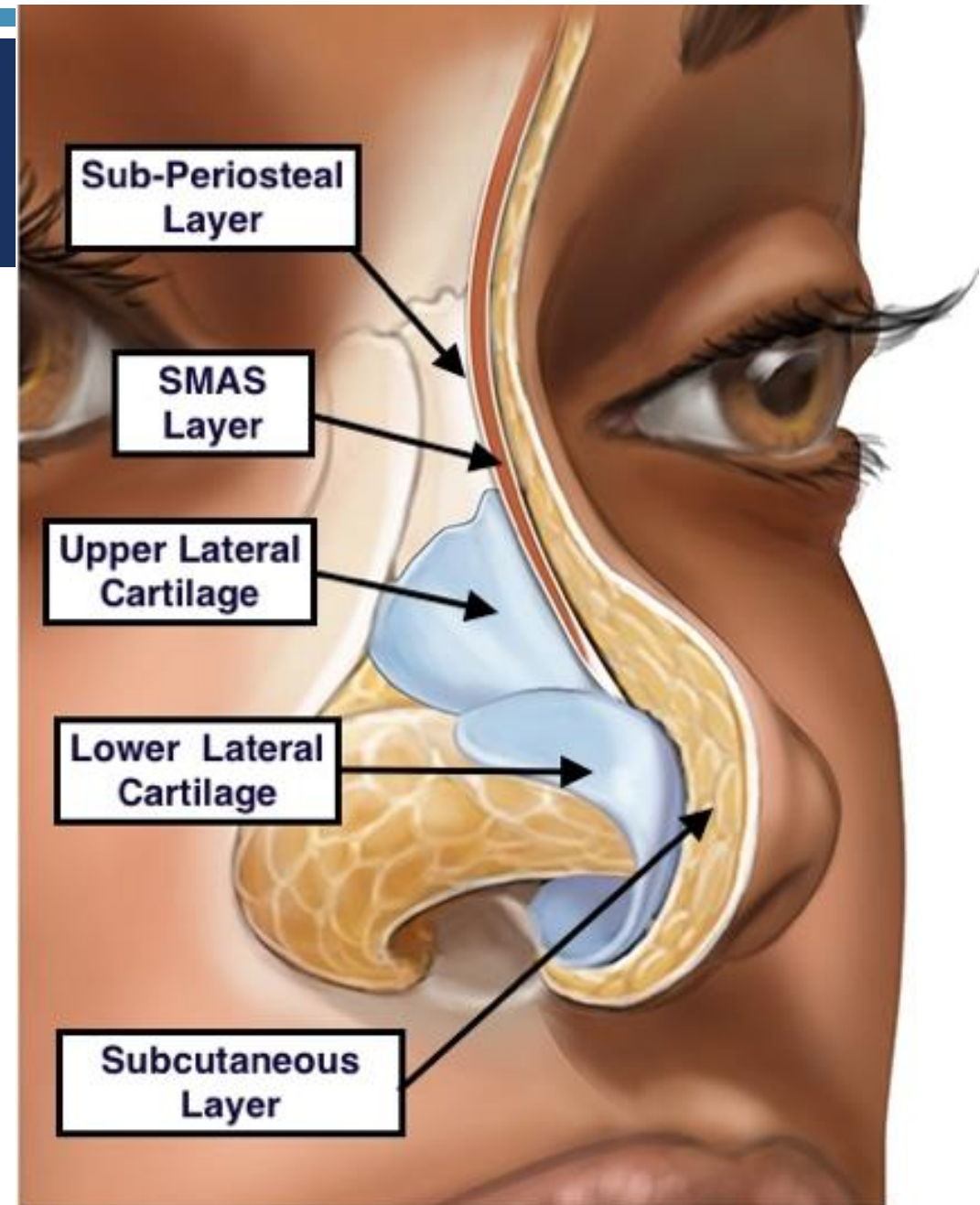


SUBCUTANEO

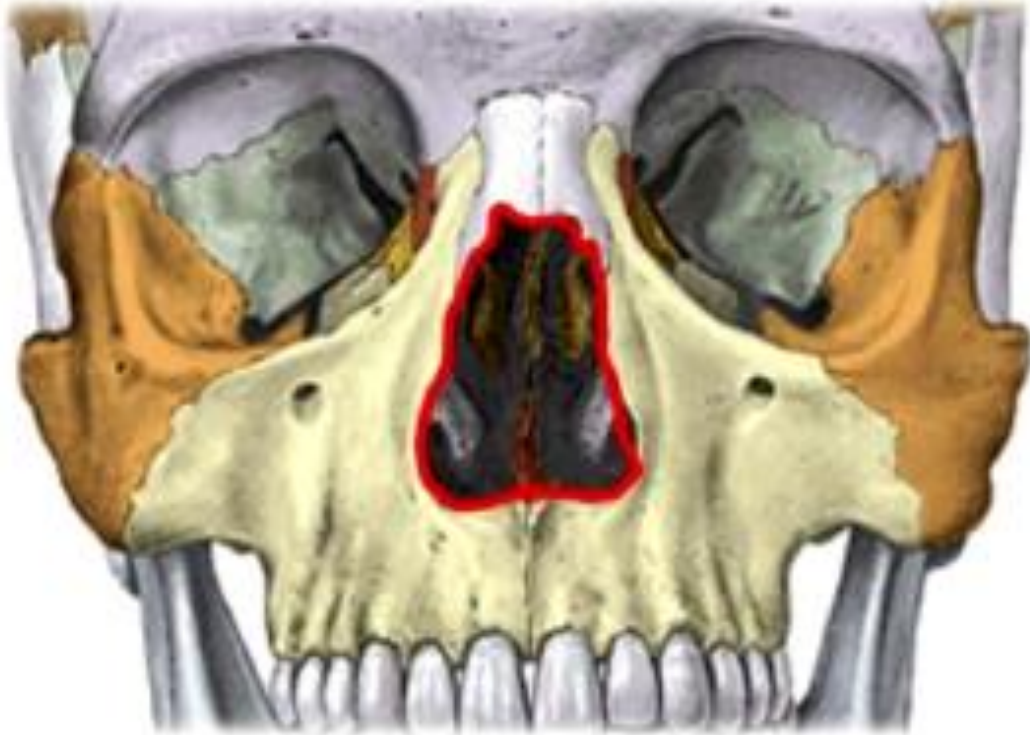4 capas:

- Tejido subcutáneo superficial
 - Adiposo
- Fibromuscular
- Tejido subcutáneo profundo
 - Irrigación sanguínea
- Periostio / pericondrio
 - Nutrición cartílago/hueso

Gl. Sebáceas → + Punta e ala nasal



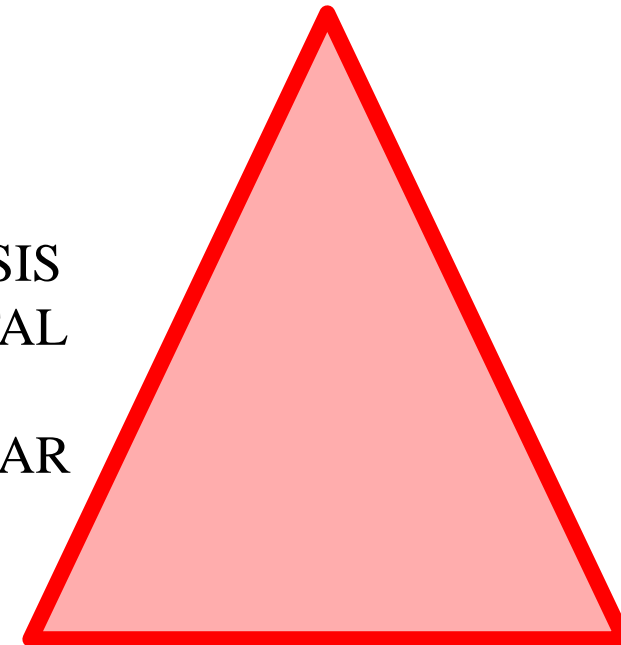
ESTRUCTURA OSEA



H. NASAL

APÓFISIS
FRONTAL
DE
MAXILAR

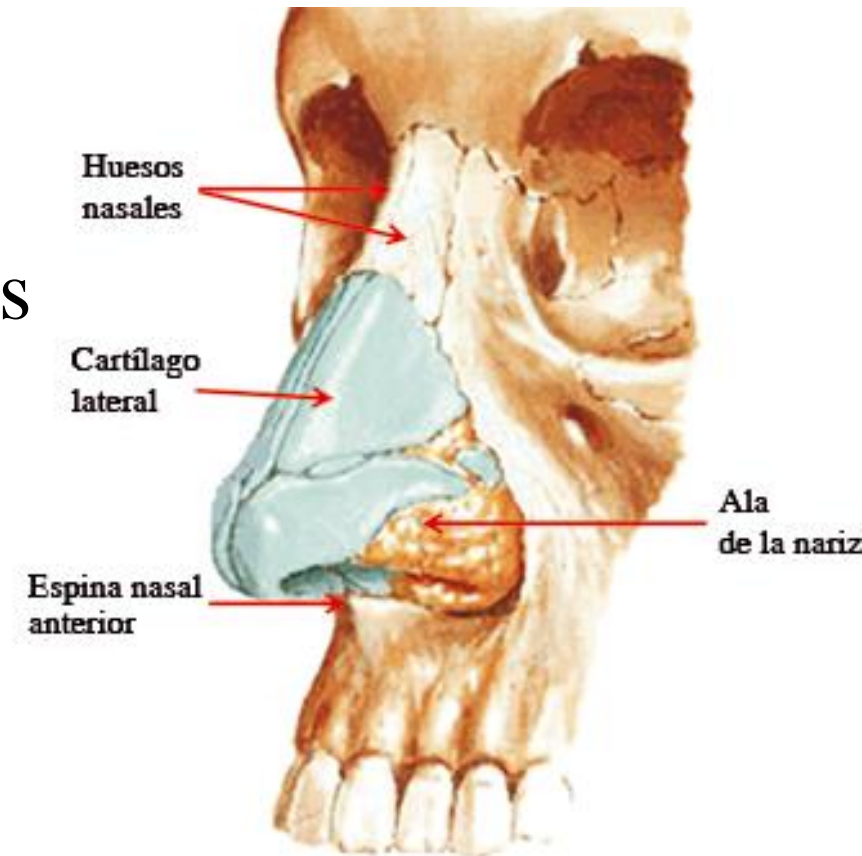
APÓFISIS
FRONTAL
DE
MAXILAR



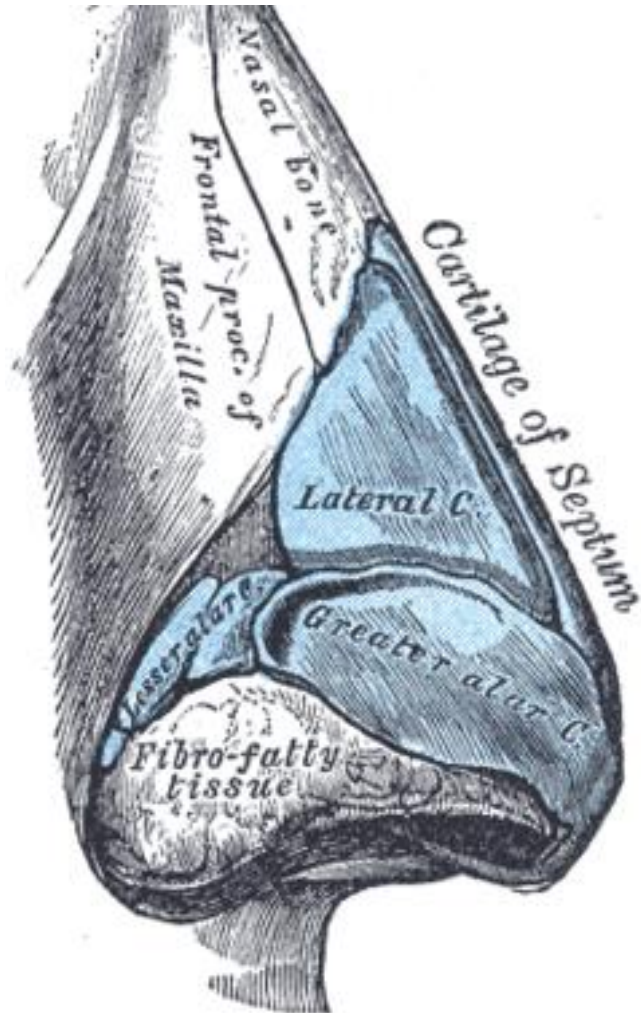
PROCESO
ALVEOLAR
(MAXILAR)

ESTRUCTURA CARTILAGINOSA

Cartílagos Laterales Superiores o Triangulares
+
Cartílagos Laterales Inferiores o Alares Mayores
+
Parte superior de Septo cartilaginoso
+
Cartílagos accesorios (alares menores)



CARTILAGIO SUPERIOR O TRIANGULAR



- Superior: huesos nasales, apóf. frontal del maxilar
- Lateral-Inferior: borde sup.de cartílago alar(medial)
- Medial: cartílago septal

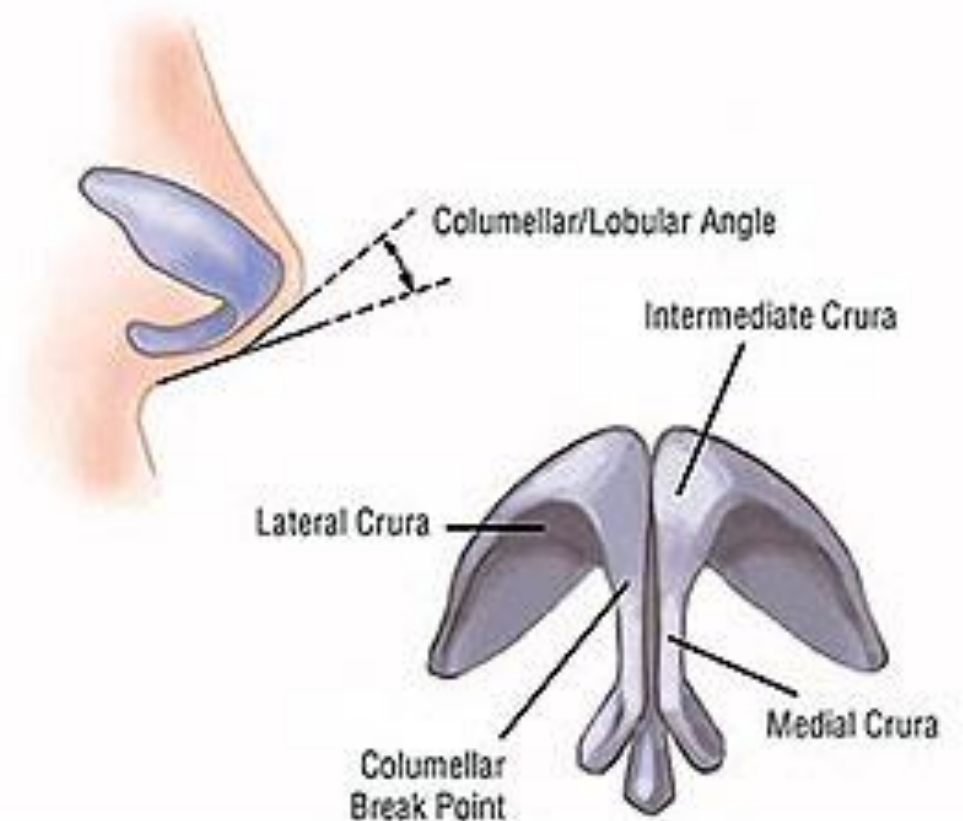
- Grosor > medial
- 2 cart. Triangulares + cart. Septal



DORSO CARTILAGINOSO

CARTÍLAGO ALAR O INFERIOR

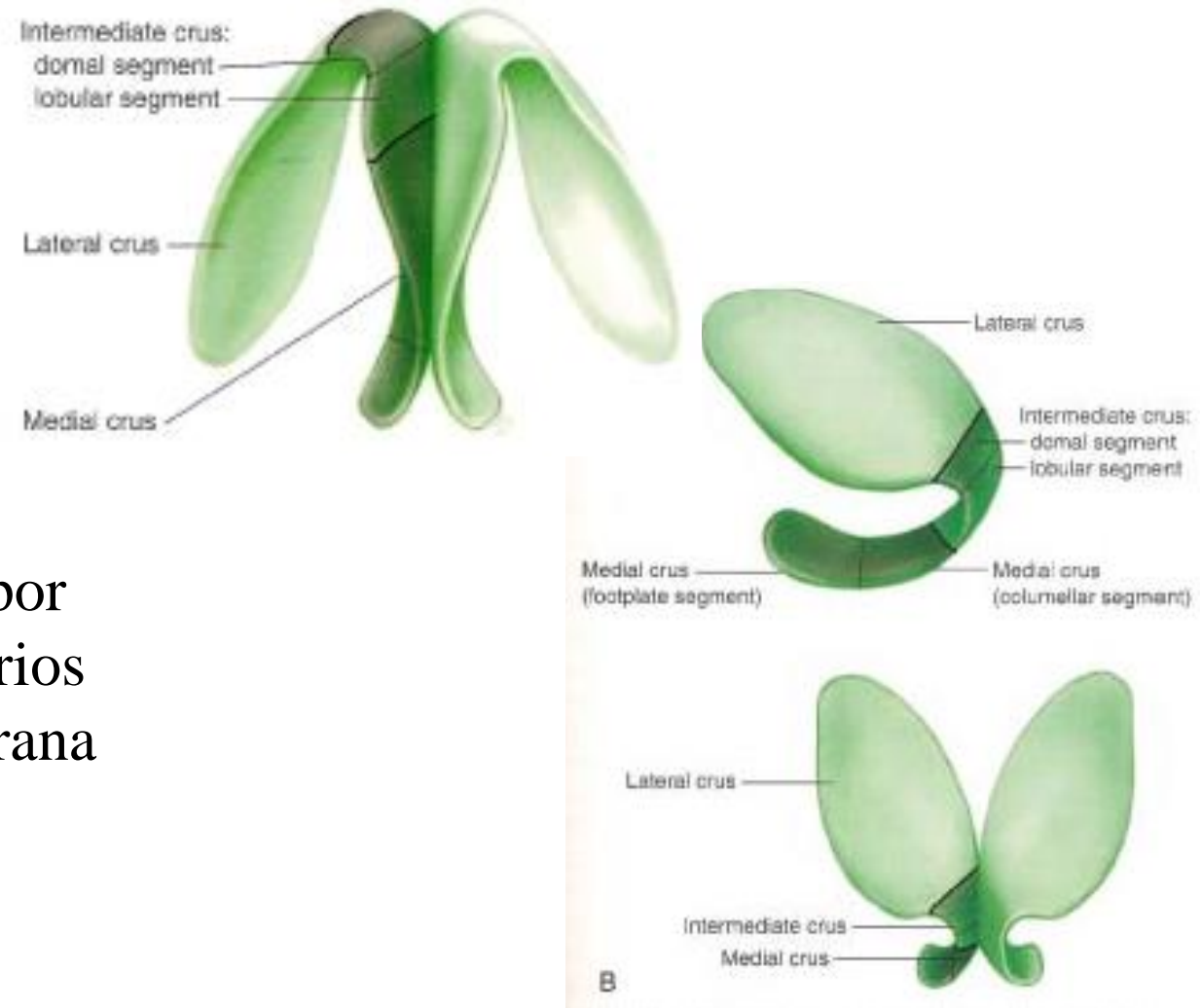
- Define la forma de punta nasal e ala nasal
- Mantiene permeabilidad de entrada en fosa nasal
- 2 partes:
 - Pars medialis
 - Pars lateralis



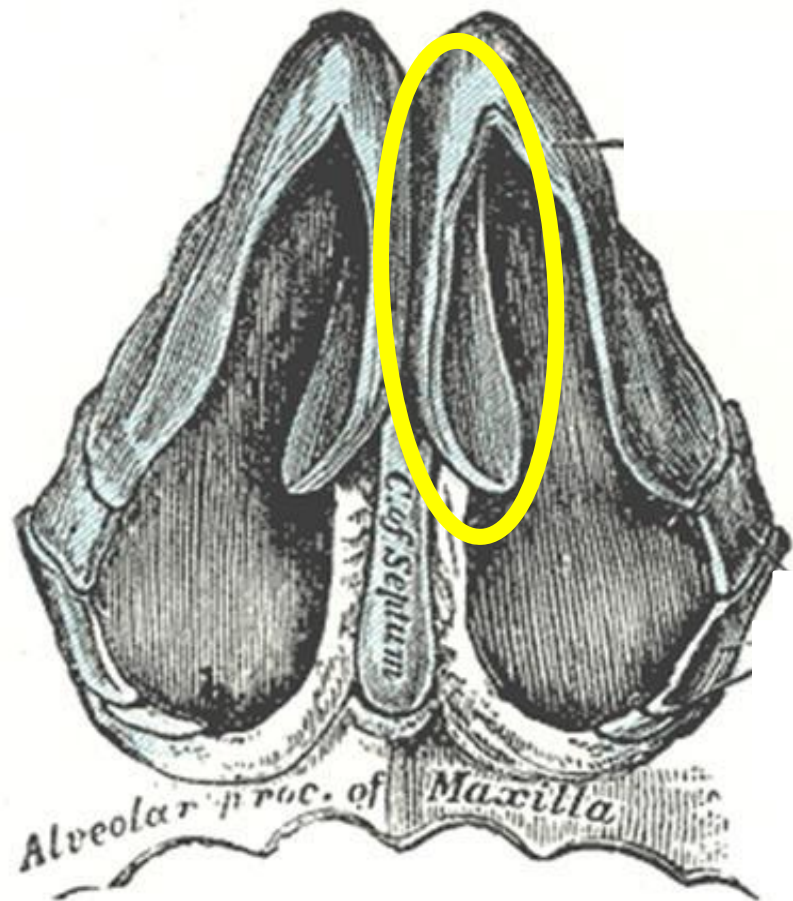
CARTÍLAGO ALAR O INFERIOR

PARS LATERALIS

- + Ancha
- Concha
- Posterior-Lateral
- Cubre borde caudal de cart. superior
- Conectado lateralmente con el h. maxilar por una membrana fibrosa + cartílagos accesorios
- Ala Nasal: con tejido fibroadiposo, membrana fibrosa y cartílagos accesorios



CARTÍLAGO ALAR O INFERIOR



PARS MEDIALIS

- + Fino
- Estructura de columela
- *Inferior*: septo y espina ant. maxilar

CARTÍLAGO

➤ Triangulo externo lateral

- Puede colapsar durante inspiración

➤ Triangulo débil

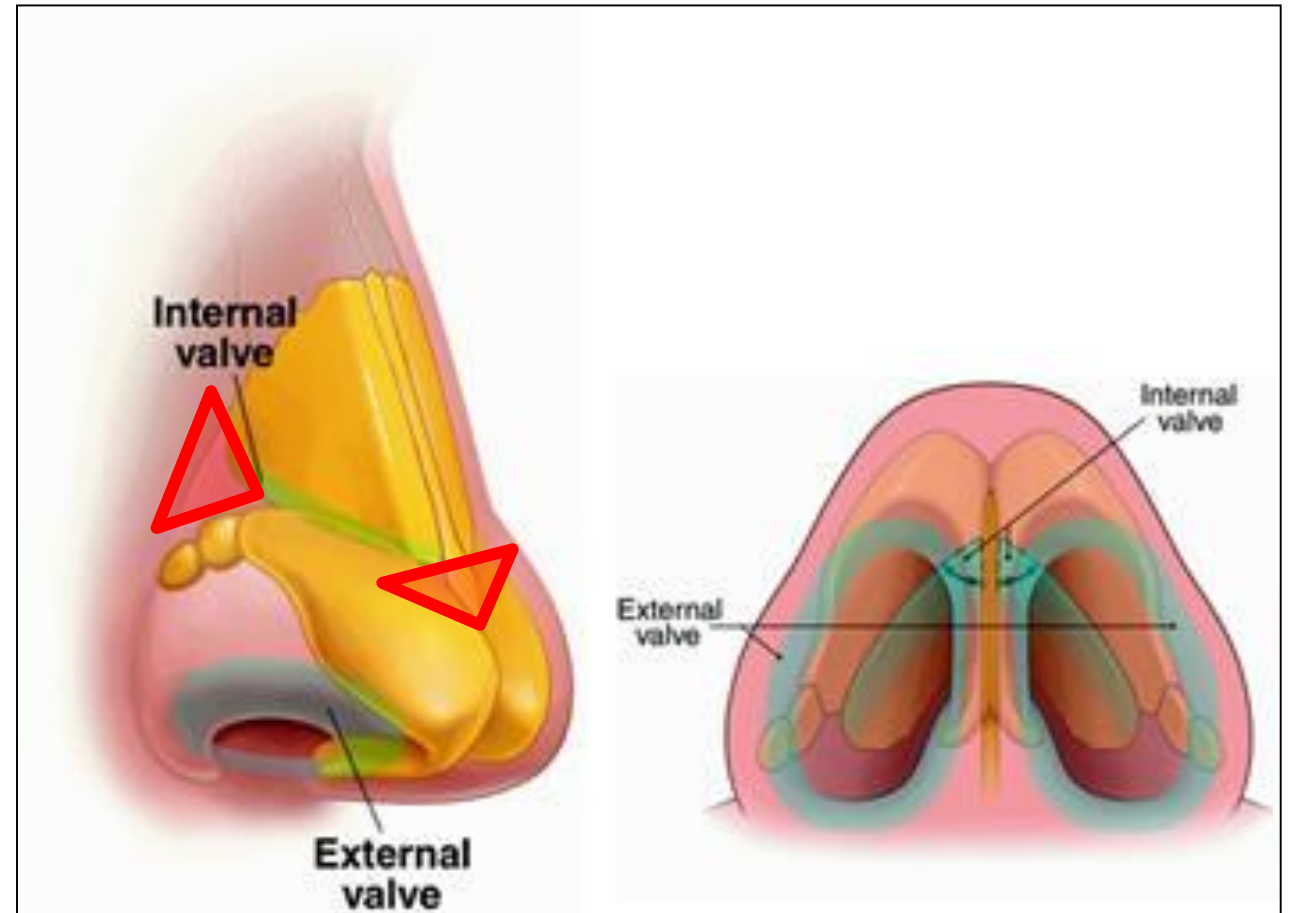
- Separación de los cart. Alares del septo cartilaginoso

➤ Válvula nasal interna:


- Solapamiento de cart. Alar sobre cart. Triangular

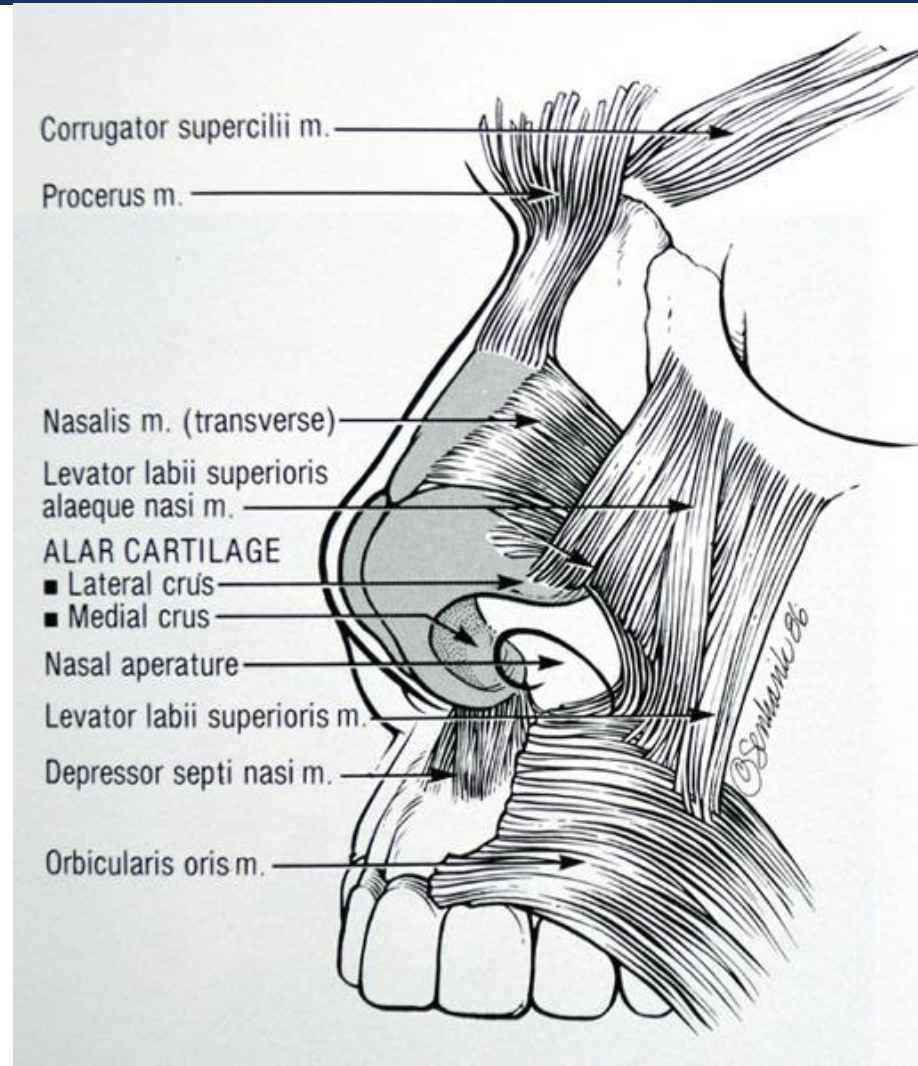
➤ Válvula nasal externa:

- Cartílago alar
- Tejido blando alar
- Septo membranoso



MUSCULATURA

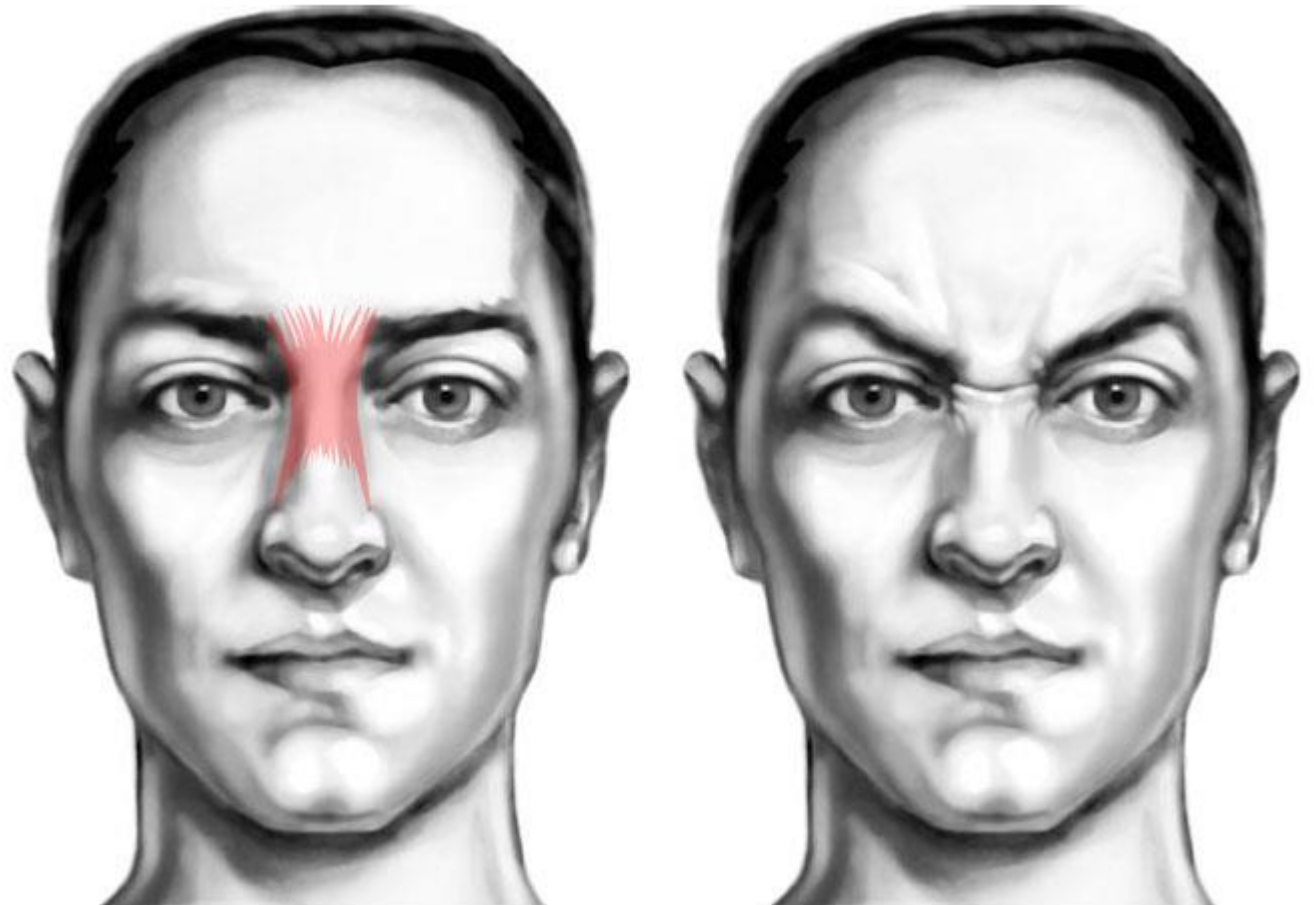
- Inervados por N.FACIAL
 - Mayor concentración en la unión de cartílago lateral superior con cartílago alar
- 
- Control de la dilatación del ala nasal
 - Influencia en válvula nasal interna



MUSCULATURA

PIRAMIDAL O PRÓCER

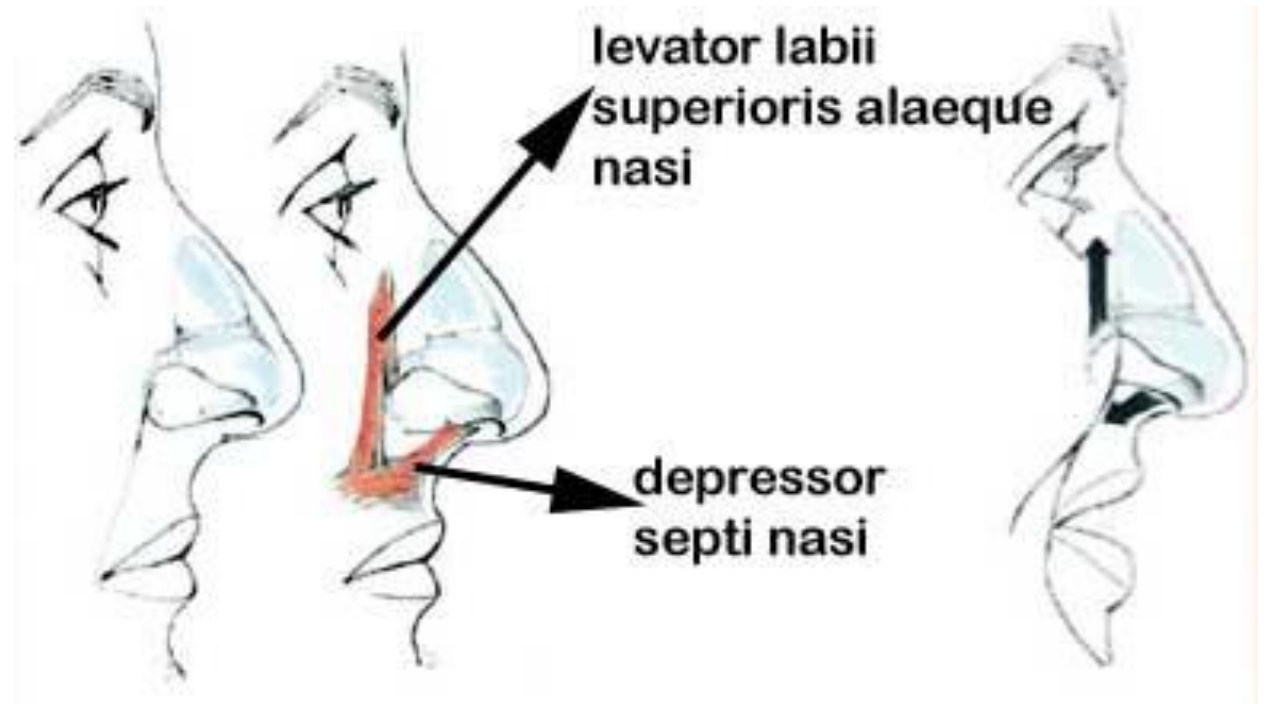
- Elevación de la nariz



MUSCULATURA

DEPRESOR DEL SEPTO

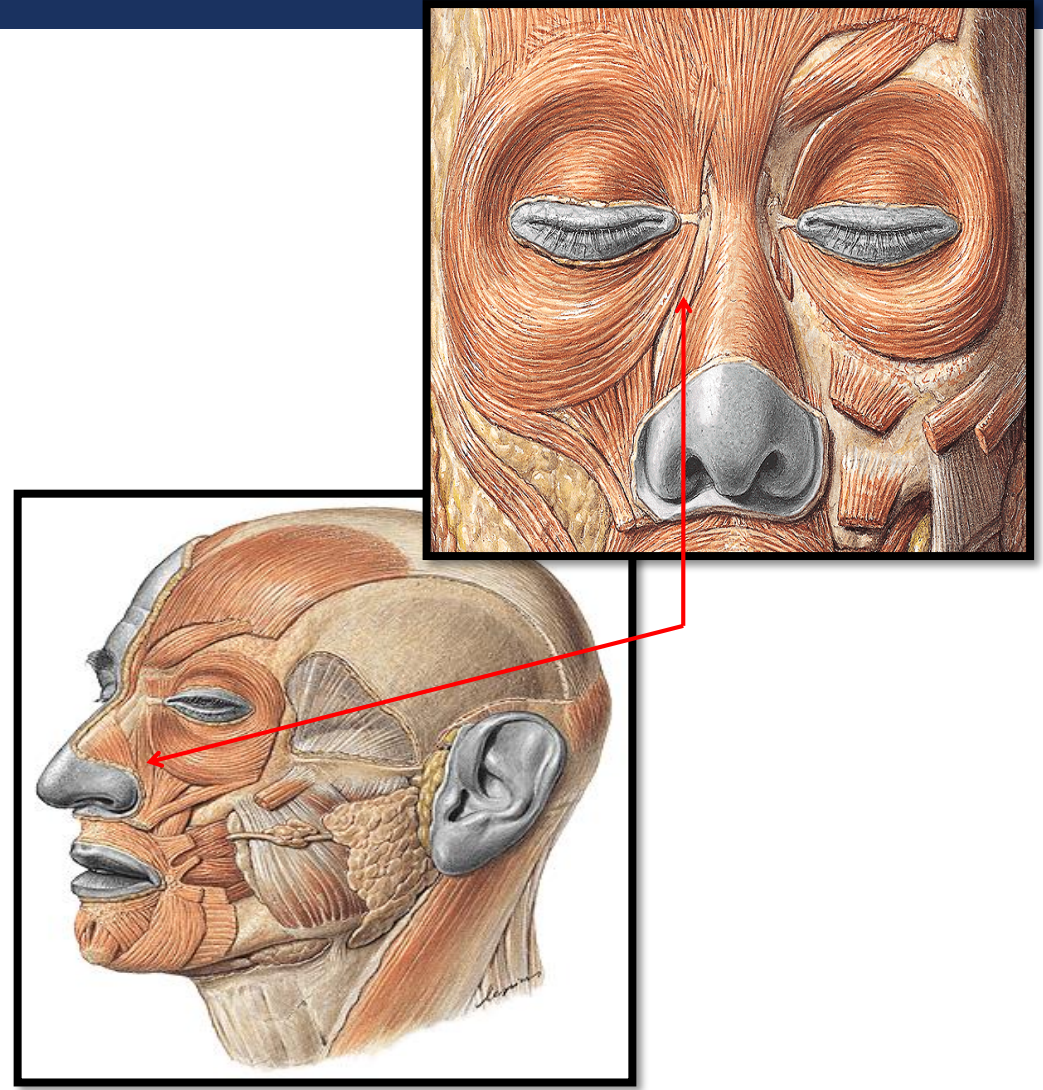
- Deprime el septo y la punta nasal, expandiendo las narinas durante la inspiración profunda



MUSCULATURA

ELEVADOR DEL LABIO SUPERIOR Y ALA NASAL

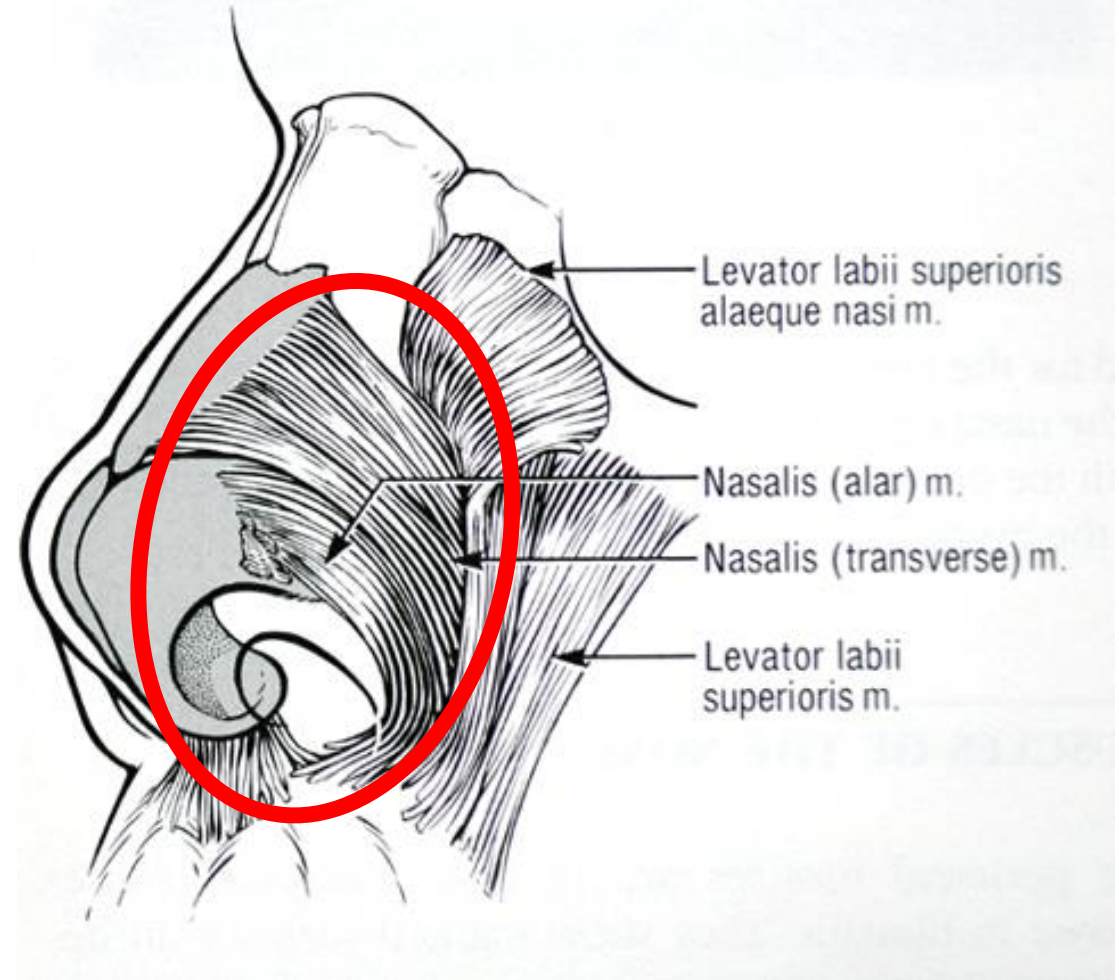
- Acortamiento de la nariz
- Dilatación de narinas



MUSCULATURA

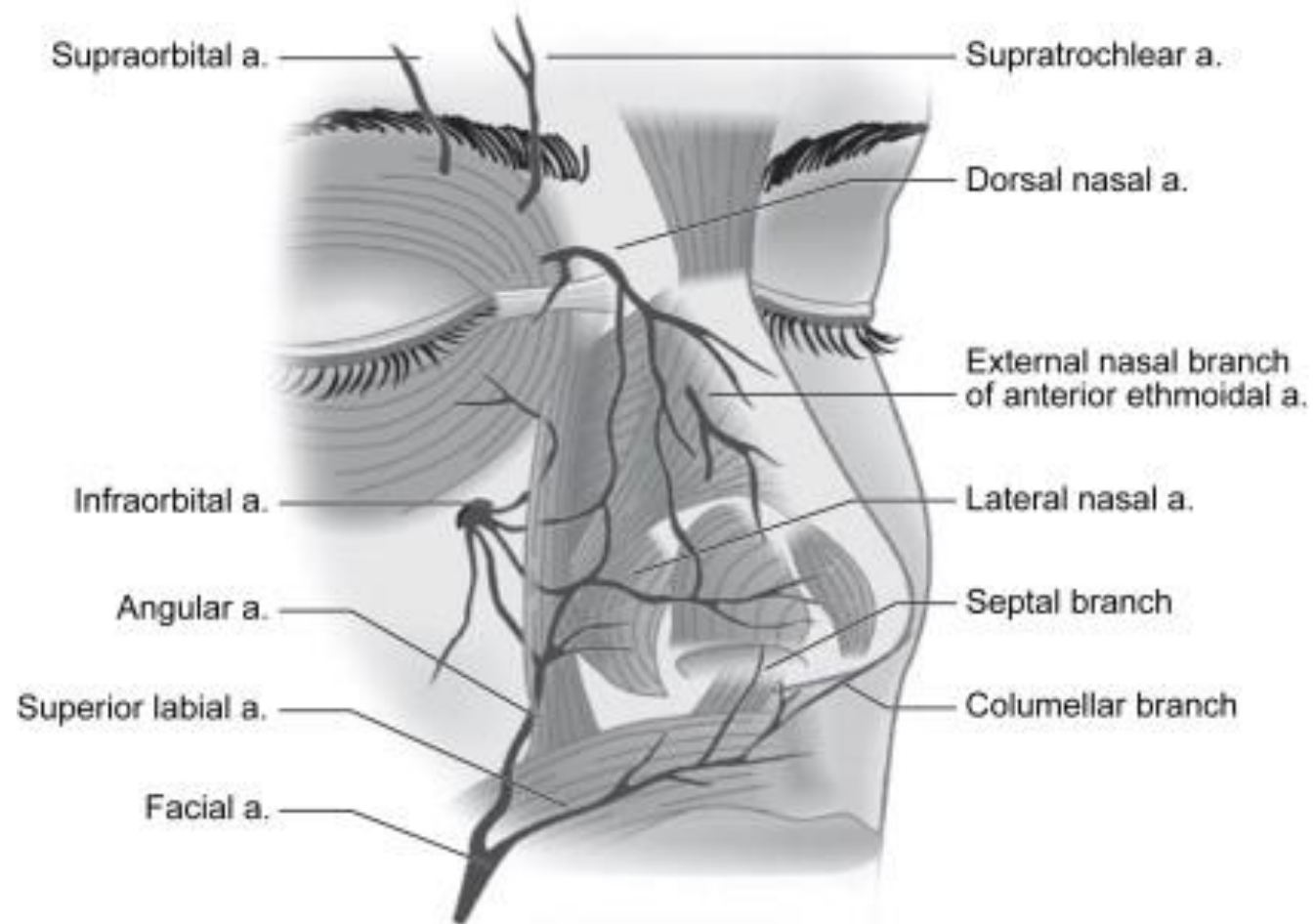
NASAL

- Transversa
 - Cierre narina
- Alar
 - Dilatación narina

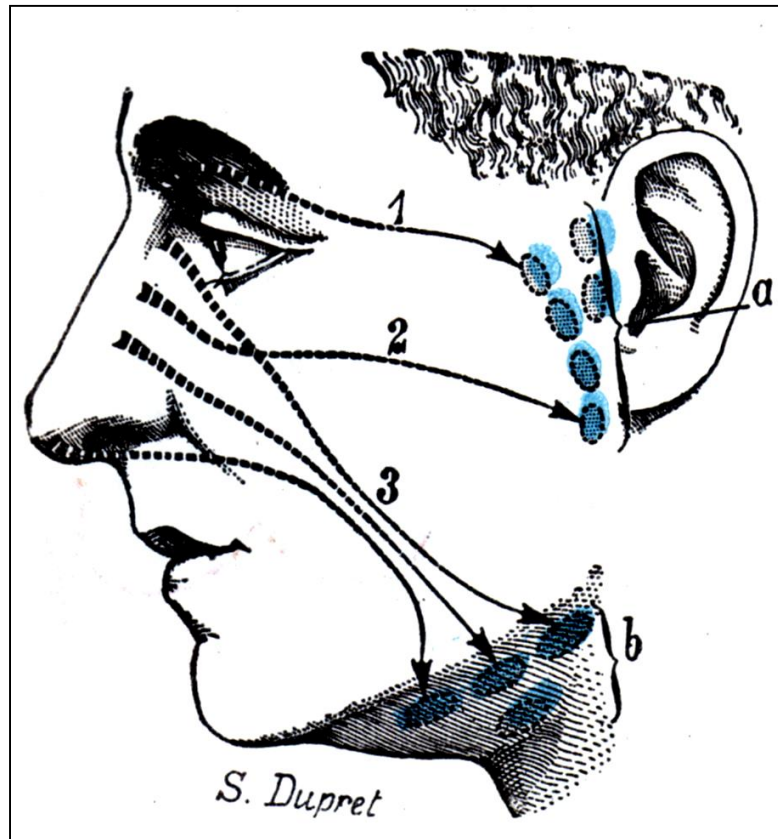


IRRIGACIÓN

- Oftálmica: Art. Nasal Dorsal
- Etmoidal Ant.: Art. Nasal Externa
- Facial:
 - Art. Angular
 - Art. Labial Superior
- Maxilar interna: Art. infraorbitaria



IRRIGACIÓN



VENOSO

- Vena Angular
- Vena oftálmica

LINFÁTICO

- Ganglios linf. Parotídeos
- Ganglios linf. submaxilares

INERVACIÓN

N. OFTÁLMICO

- SUPRATROCLEAR
- INFRATROCLEAR

- Piel de dorso y raíz nasal

N. MAXILAR

- INFRAORBITAL

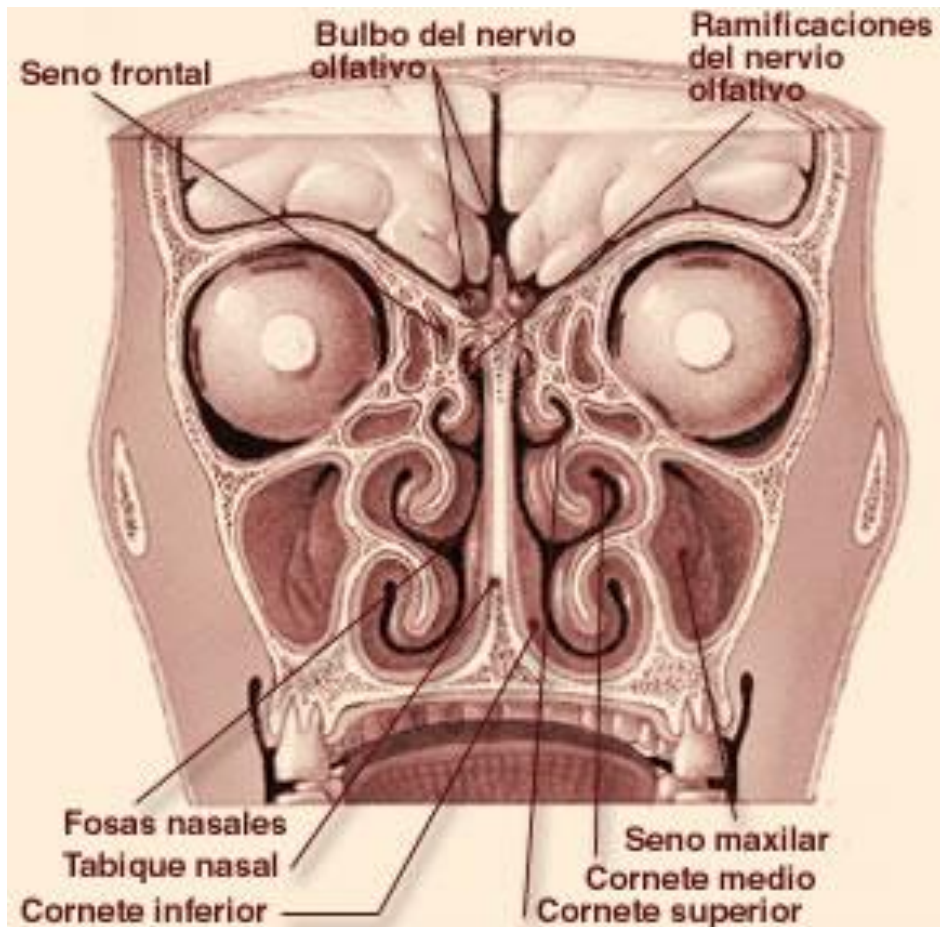
- Porción lateral de nariz externa

N. ETMOIDAL ANT.

- NASAL EXTERNA

- Porción caudal de la nariz

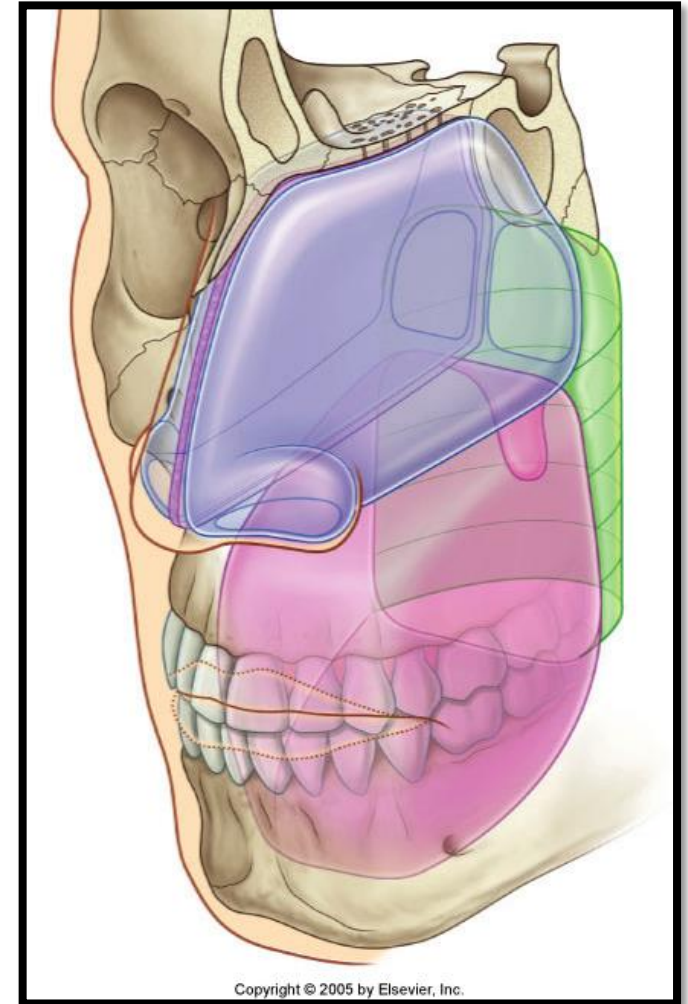
INTERNA



- FOSA NASAL
- VESTIBULO
- SEPTO
- PARED LATERAL
- IRRIGACIÓN
- INERVACION
 - Sensitiva
 - Olfatoria
 - Autonómica

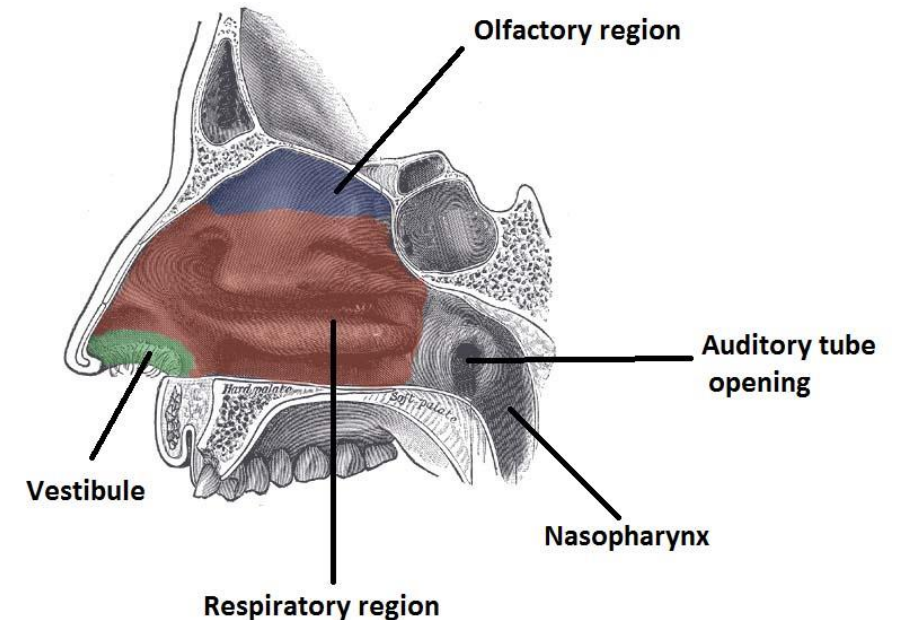
FOSA NASAL

- Medial: septo nasal
- Lateral: estructuras ósea, membranosa y cartilaginosa
- Superior:
 - *Ant.*: h. nasal, espina nasal de h. frontal, suelo de seno frontal
 - *Med*: lamina cribosa
 - *Post*: pared ant. Seno esfenoidal
- Suelo:
 - *Ant*: apófisis palatina h. maxilar
 - *Post*: h. palatino



VESTIBULO

- Dilatación anterior
- Posterior + estrecha → > resistencia a la inspiración
- Epitelio escamoso + folículos pilosos (vibrisas) + glándulas sudoríparas y sebáceas
- Límites:
 - *Ant*: ventana nasal
 - *Med*: septo membranoso + septo cartilaginoso
 - *Lat*: pars lateralis de cartílago alar



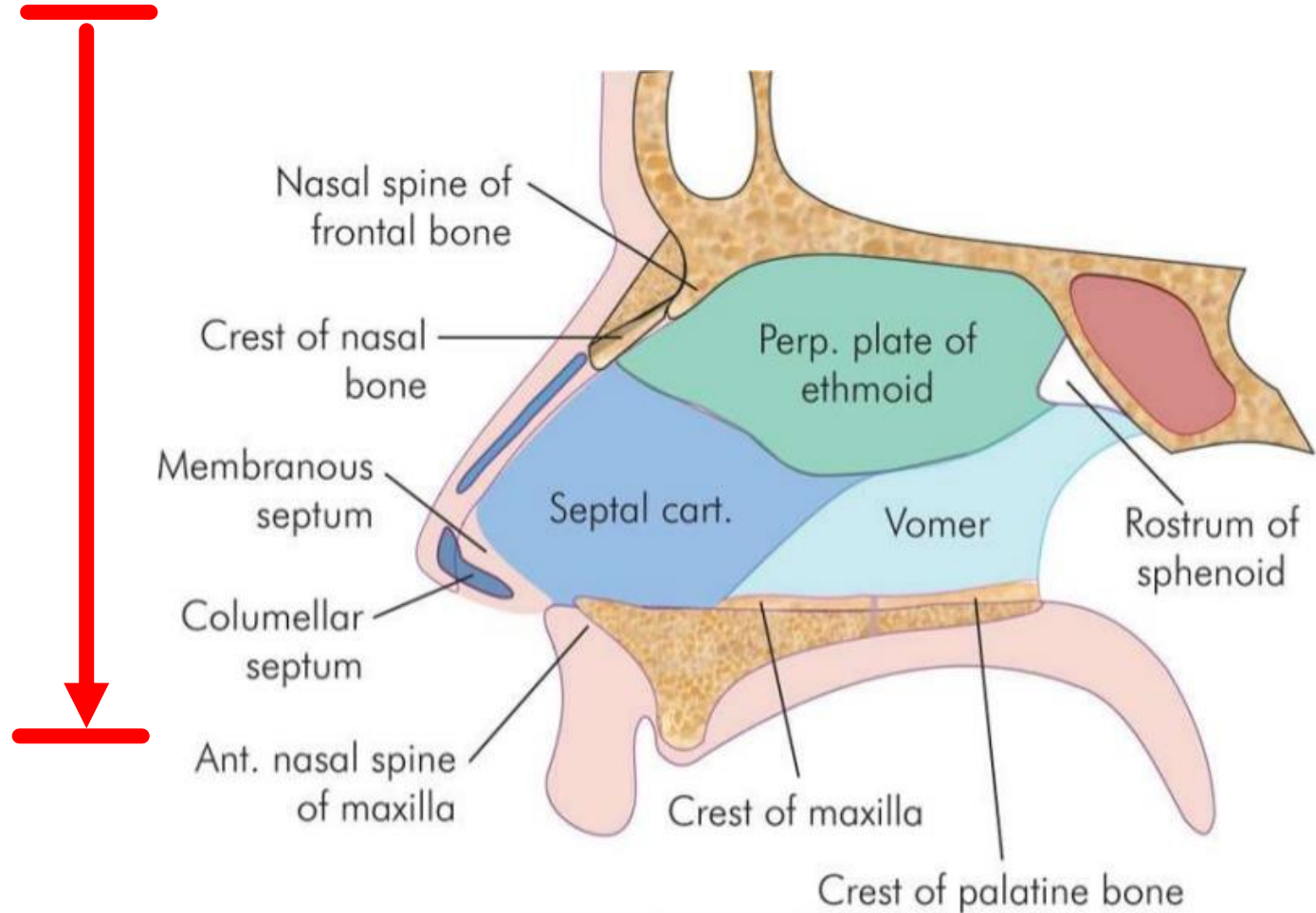
© teachmeanatomy
The #1 Applied Human Anatomy Site on the Web

LIMEN NASI

- Pared anterolateral
- Separa vestíbulo de resto de cavidad nasal
- Transición de epitelios (pseudoestratificada ciliada columnar)

SEPTO

COLUMELA
+
PARS MEDIALIS CART. ALAR
+
SEPTO MEMBRANOSO
+
CARTILAGO SEPTAL
+
VÓMER
+
LAMINA PERPENDICULAR ETMOIDES
+
CRESTAS NASALES (MAXILAR Y
PALATINA)



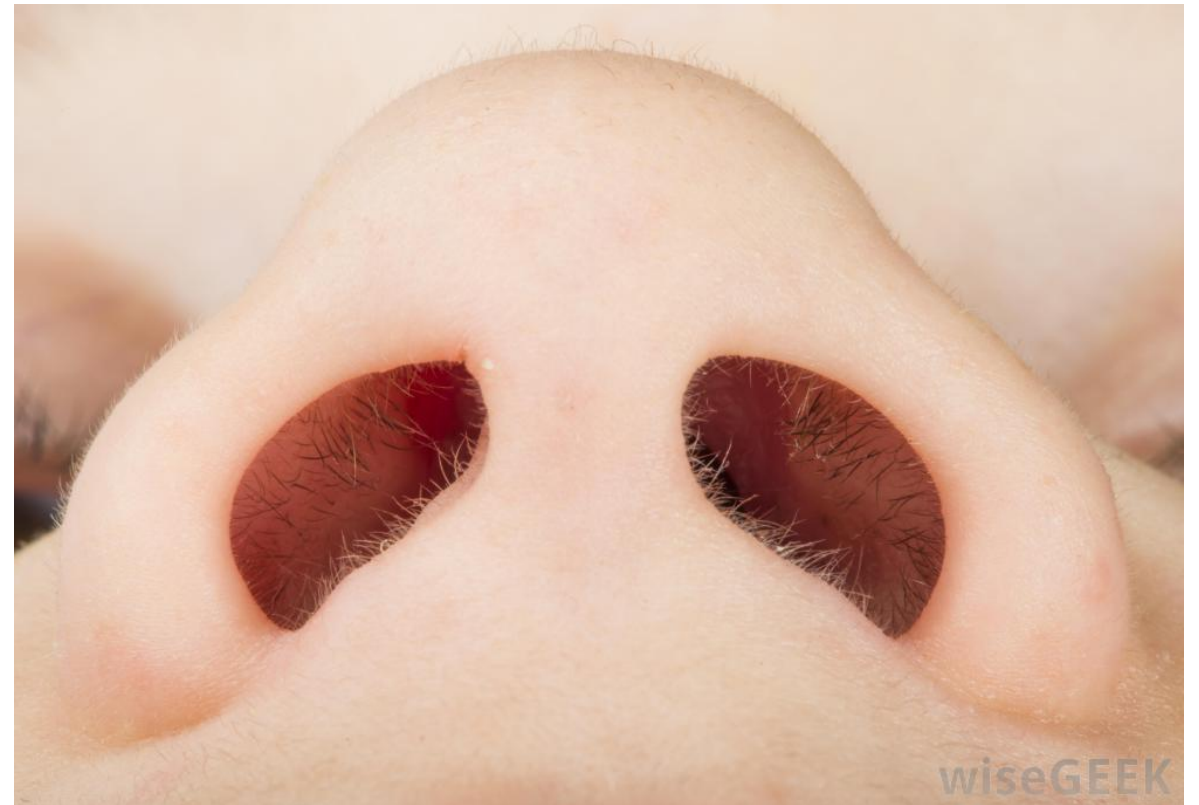SEPTO

➤ COLUMELA:

- Tejido blando recubierto de piel, localizado anteriormente a septo cartilaginoso
- Su forma depende de pars medialis de cartílagos alares

➤ SEPTO MEMBRANOSO

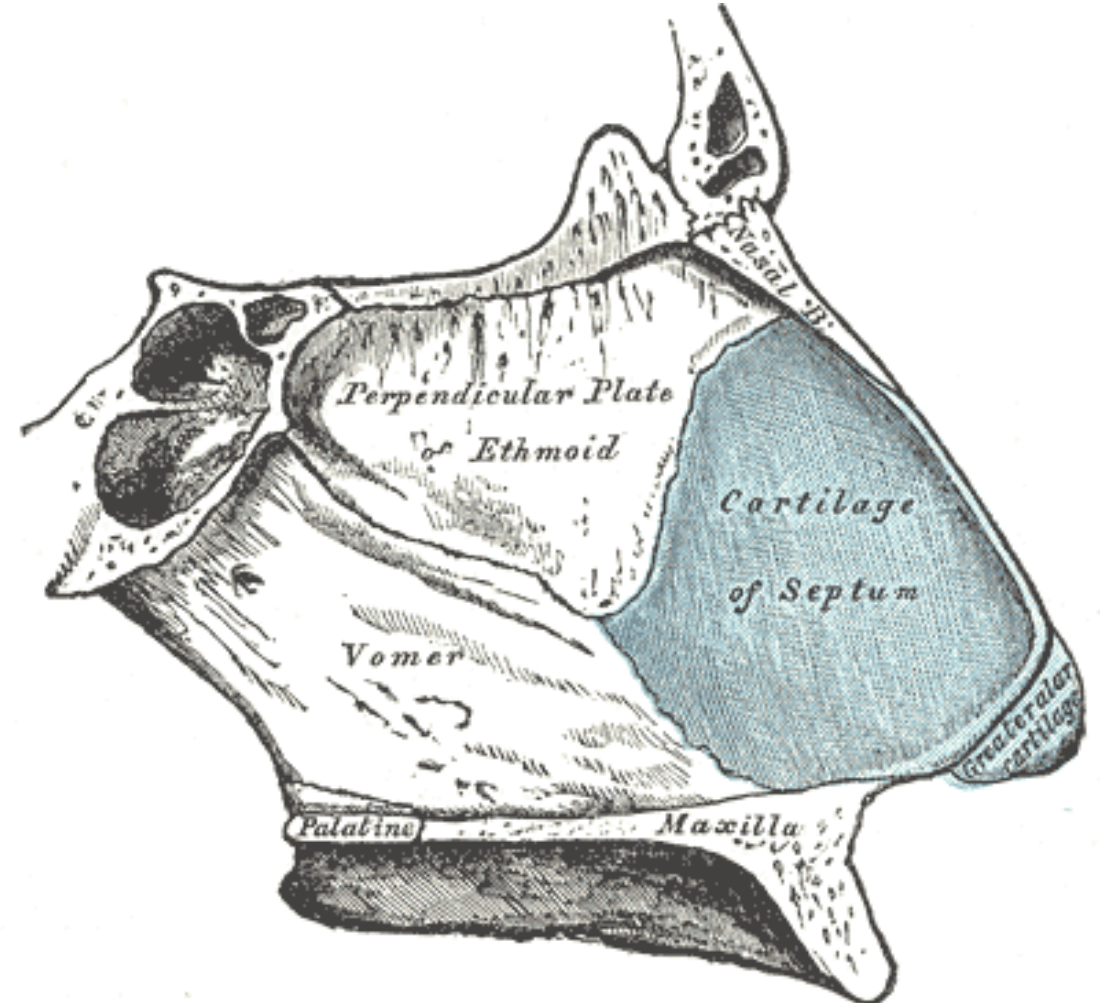
- Conexión entre columela y septo cartilaginoso
- Móvil



SEPTO

CARTILAGO SEPTAL

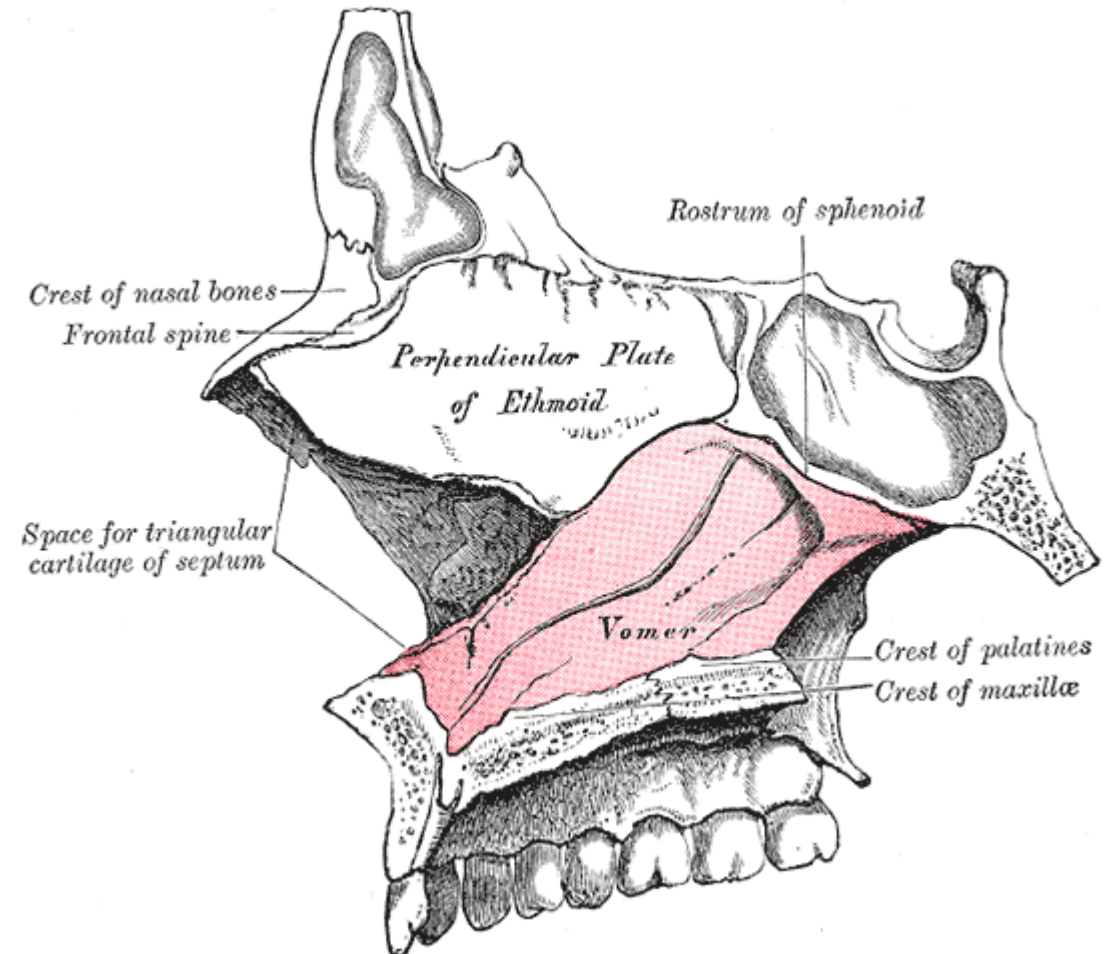
- Forma cuadrangular
- *Sup*: unión con cart. Superiores, H.nasal
- *Post*: lamina perpendicular del Etmoides
- *Post-Inf*: Vómer
- *Ant-Inf*: espina nasal anterior
- *Ant*: septo membranoso + Columela



SEPTO

VÓMER

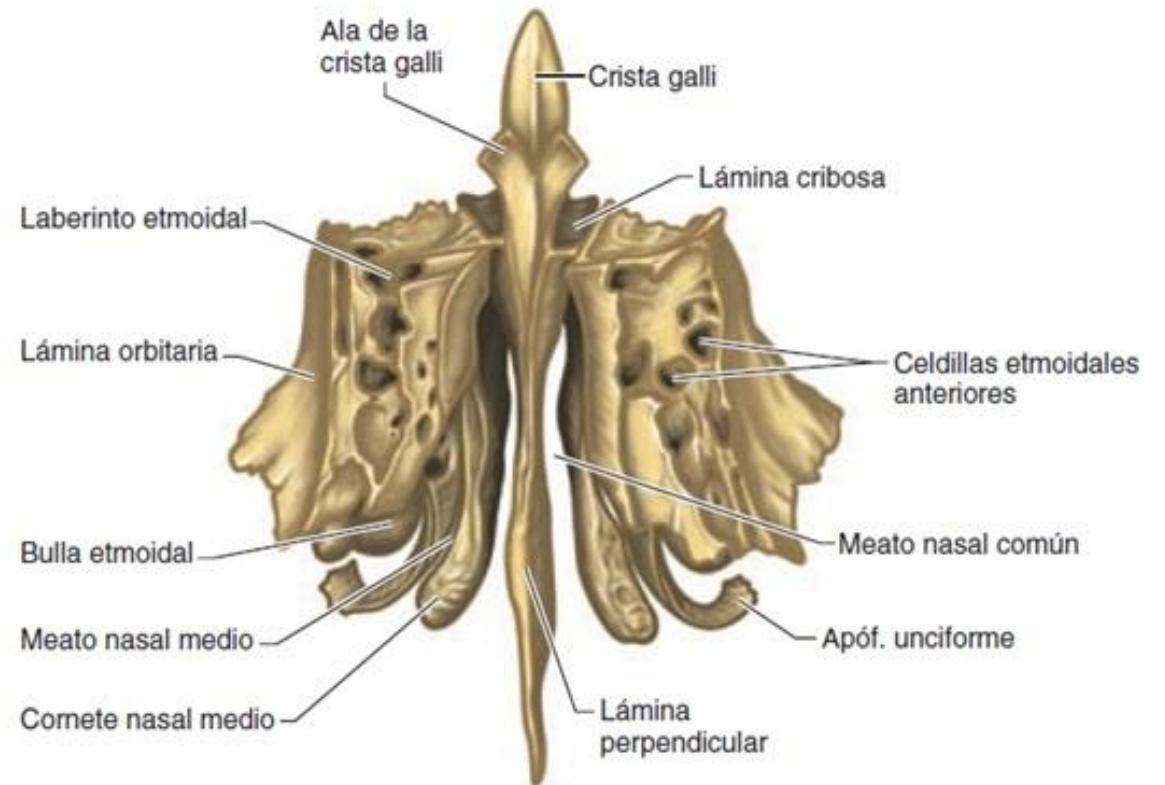
- Parte posterior-inferior
- *Sup.*: lamina perpendicular de etmoides, cuerpo de esfenoides
- *Ant*: cartílago septal
- *Inf*: H. palatino, cresta de H. maxilar



SEPTO

LAMINA PERPENDICULAR ETMOIDES

- Forma cuadrangular
- Parte superior de cavidad
- *Ant-Sup*: Hs. Nasal y Frontal
- *Sup*: lamina cribosa
- *Post*: cuerpo del Esfenoides
- *Post-Inf*: Vómer
- *Ant-Inf*: cartílago septal



PARED LATERAL

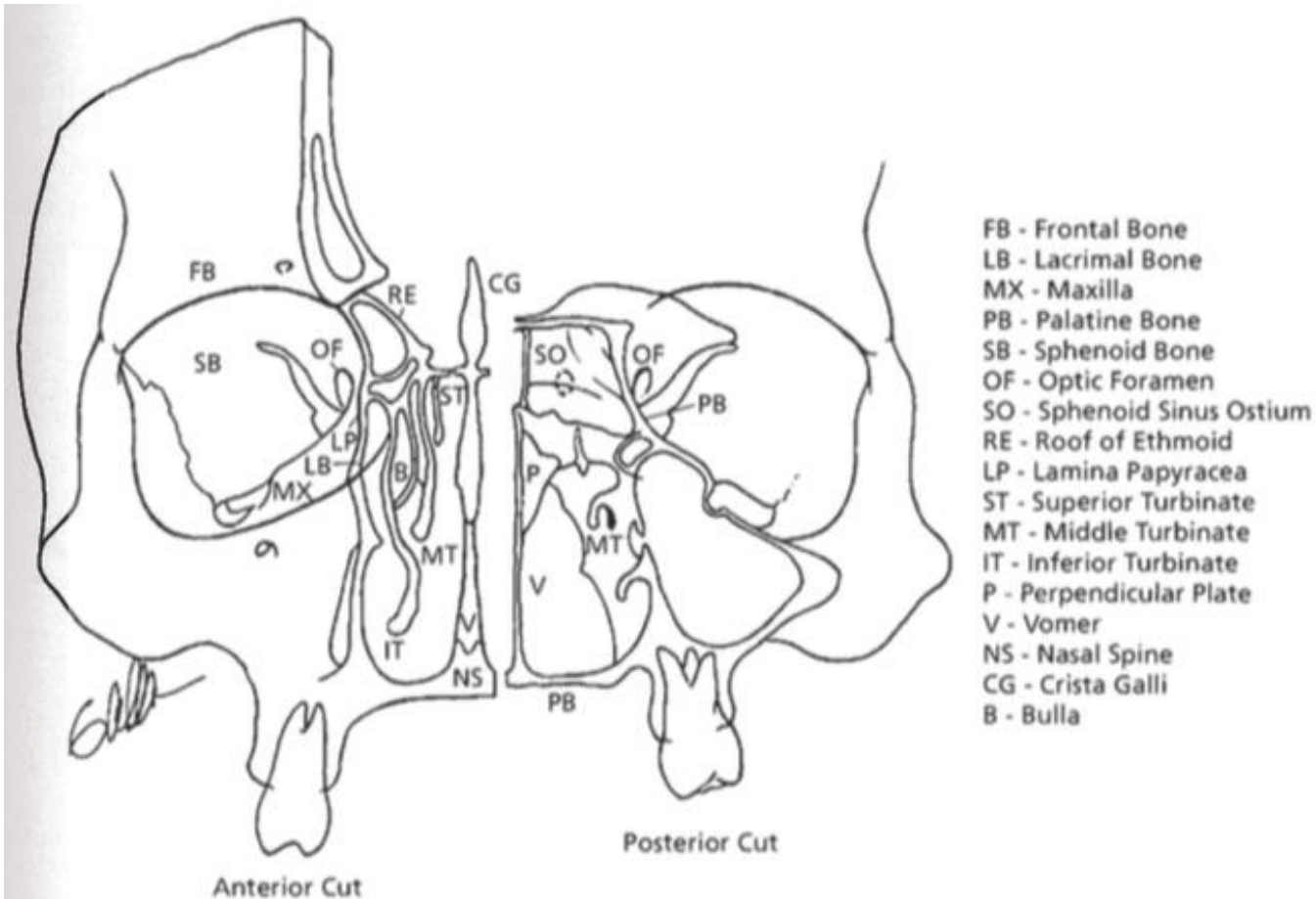


FIG. 5.8. A: Nasal fossa.

- Lamina de cornetes
 - **Cornetes:** proyecciones oseas de forma “atornillada”
 - **Meatos:** espacios aéreos localizados inferiormente a los cornetes
- Ostium de senos nasales (excepto seno esfenoidal)

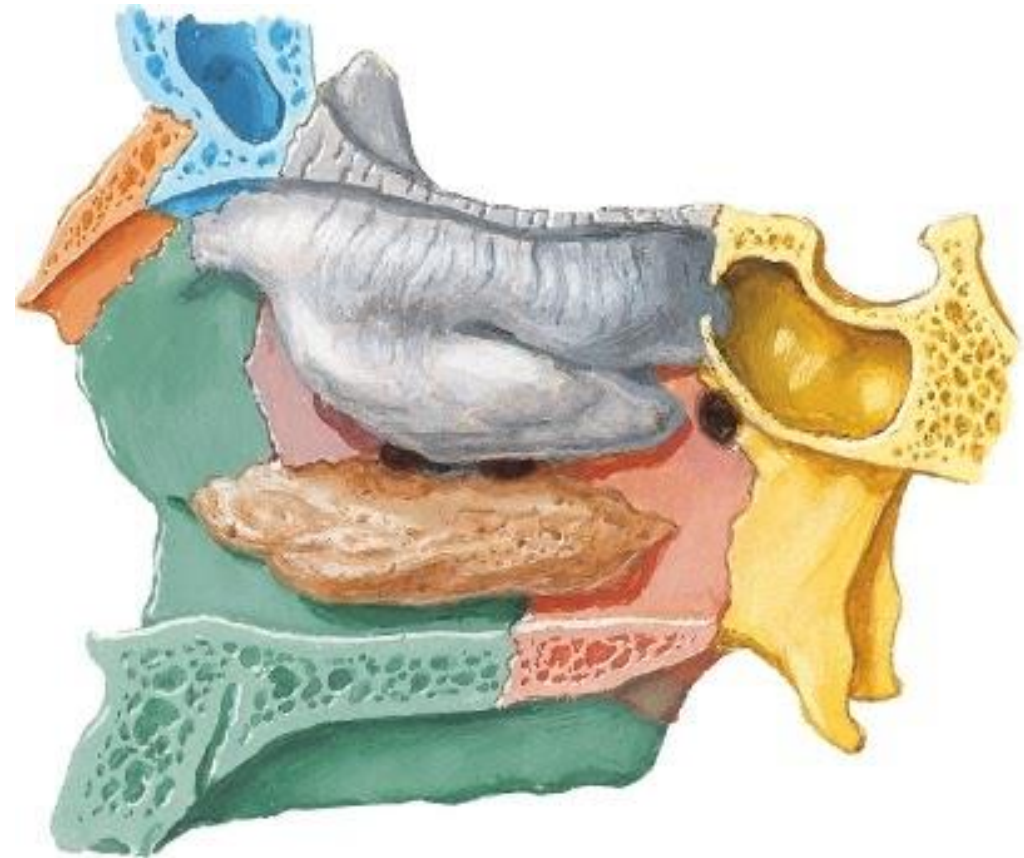
CORNETES

➤ CORNETE INFERIOR:

- Estructura ósea independiente
- + elevado y + grueso en su porción medial
- Mucosa + vascularizada → + congestión

➤ MEATO INFERIOR:

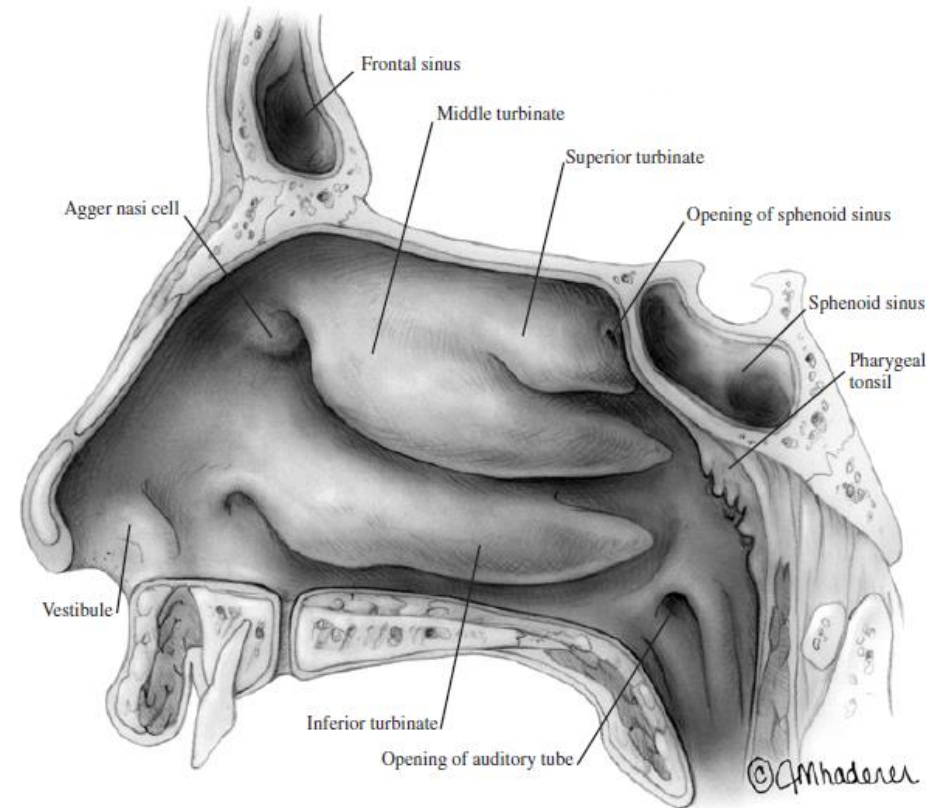
- Entre suelo y cornete inferior
- **Conducto nasolacrimal**



CORNETES

➤ CORNETE MEDIO:

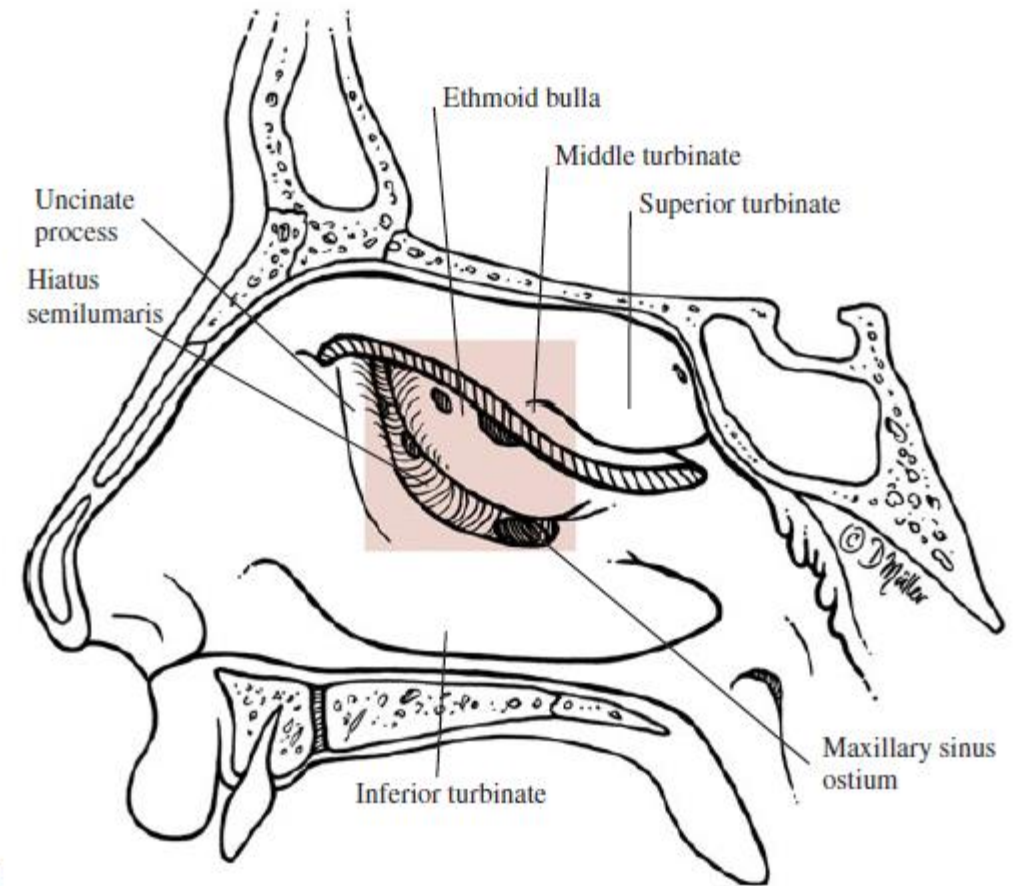
- Porción de Etmoides
 - De sup-ant a inf-post
 - *Concha bullosa*: porción neumatizada, continua con celdas etmoidales; 1/3 población
- *Agger Nasi*:
 - Grupo de celdas etmoidales anteriores
 - Ant-sup al extremo ant. de cornete medio



CORNETES

➤ MEATO MEDIO:

- *Receso frontal*: ostium del **seno frontal** y de algunas **celdas etmoidales anteriores**
- Apóf. Unciforme
- *Hiato semilunar*: ostium de **celdas etmoidales anteriores** y **seno maxilar**
- Bulla etmoidal



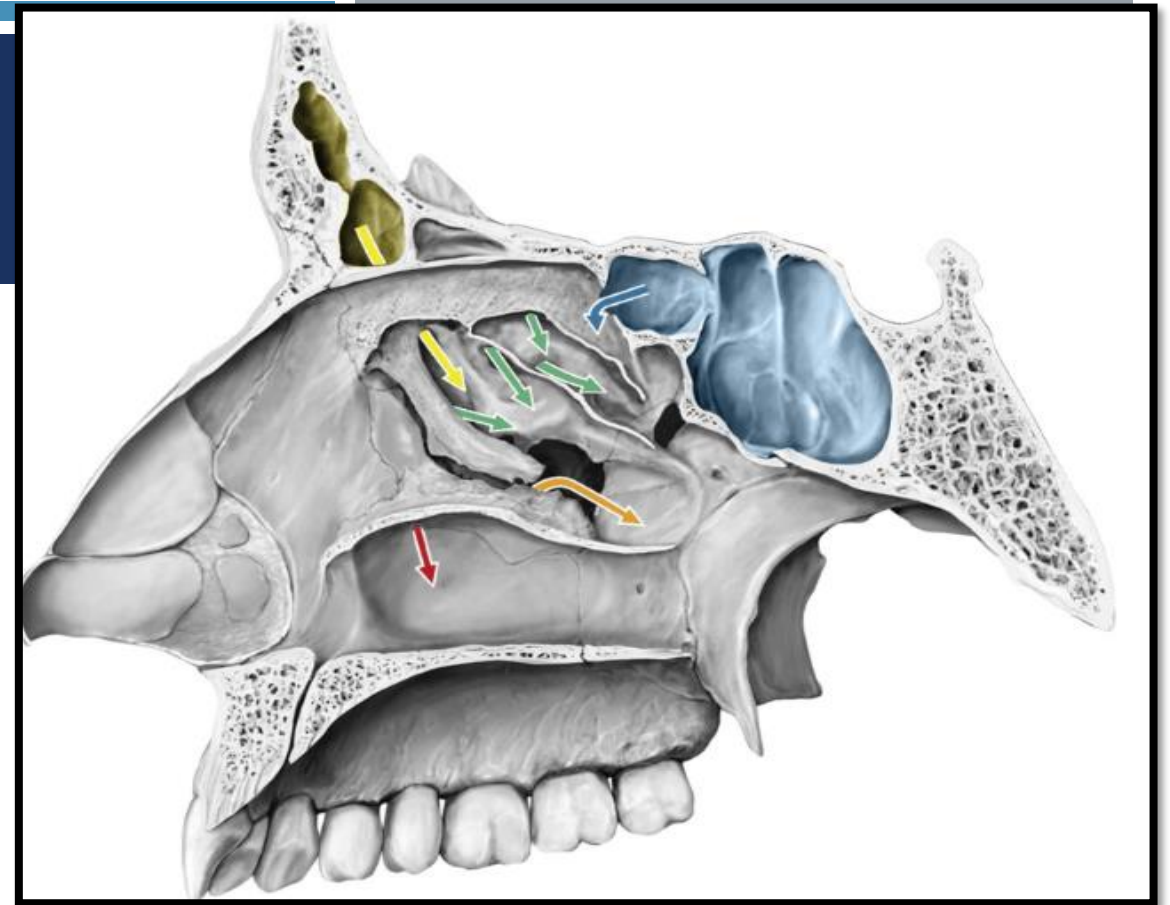
CORNETES

➤ CORNETE SUPERIOR:

- Porción de Etmoides
- Sup-post al cornete medio
- + pequeño
- *Receso esfenoetmoidal:*
 - Entre cornete superior y cara anterior de H. Esfenoidal
 - Drena **seno esfenoidal**

➤ MEATO SUPERIOR:

- Entre cornete medio y superior
- Ostium de **celdas etmoidales posteriores**



CORNETE/MEATO SUPREMO

- Presente en 60% de la población
- Drenaje de celdas etmoidales posteriores

IRRIGACION

Carótida INTERNA



Art. Oftálmica:

- Art. Etmoidal Ant.
 - 1/3 anterior lateral y septo
- Art. Etmoidal Post.
 - Septo posterior
 - Cornete superior

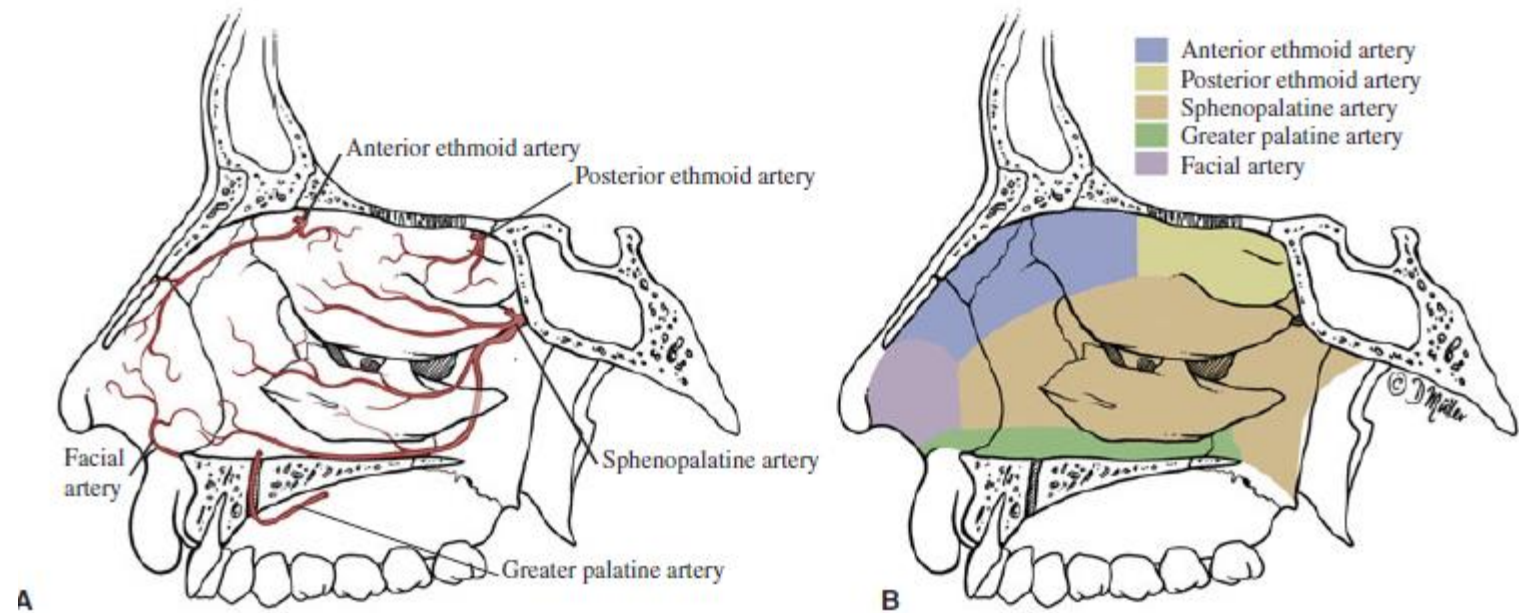


FIGURE 1-28 Blood supply to the lateral wall of the nose (A) showing its main areas of vascularization (B).

IRRIGACION

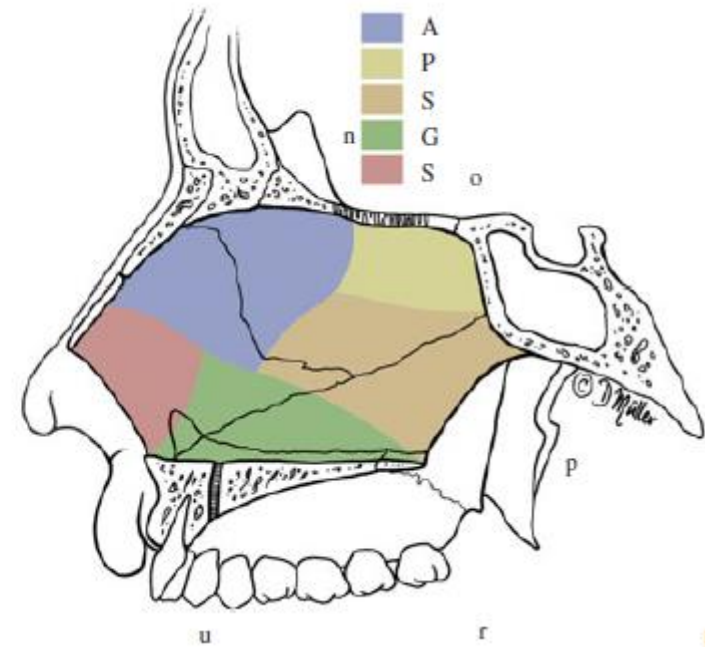
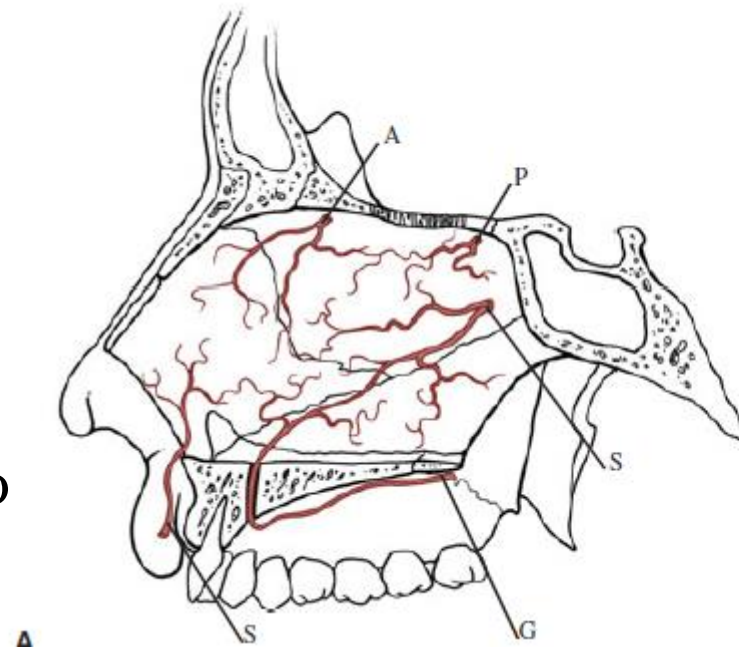
Carótida EXTERNA → Art. Maxilar Interna

Art. Esfenopalatina:

- Art. Laterales Post.
 - Cornetes inferior y medio
- Art. Septales Post.

Art. Palatina Descendente

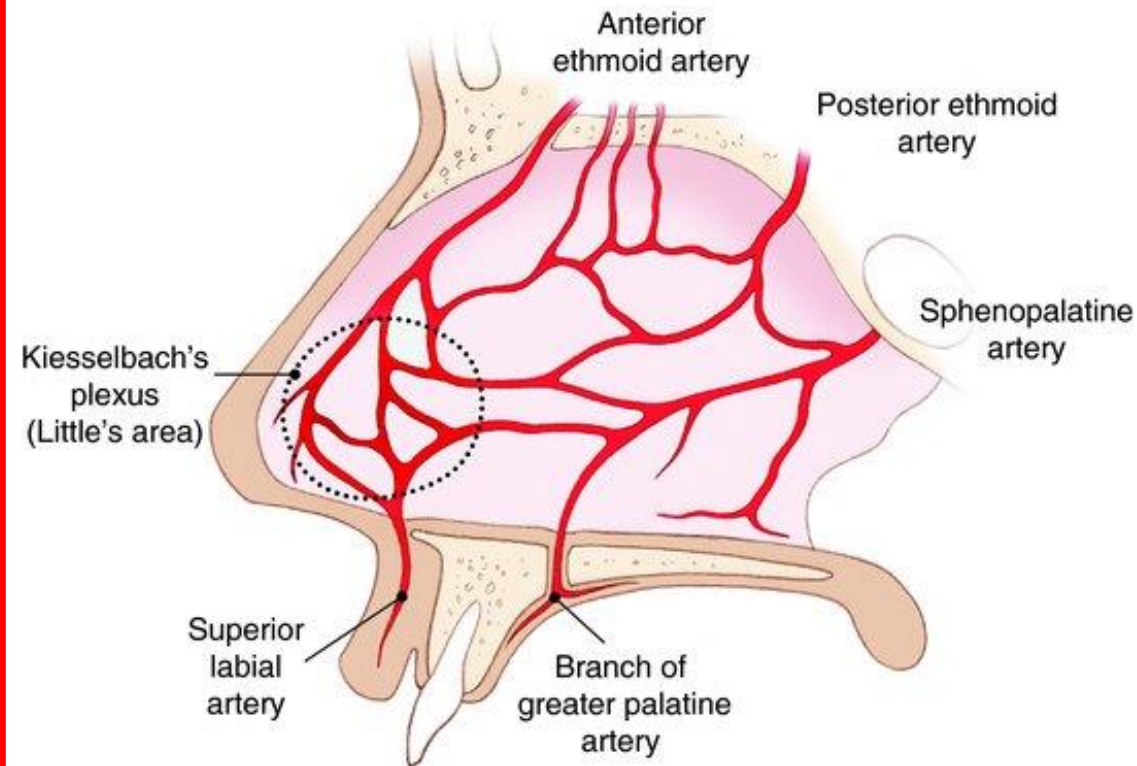
- Suelo nasal y paladar blando
- Art. Palatina Mayor
 - Paladar duro
 - Ramas terminales



IRRIGACIÓN

ÁREA DE KIESSELBACH

Art. Labial superior
+
Art. Esfenopalatina (r. septales)
+
Art. Etmoidal Anterior
+
Art. Palatina Mayor



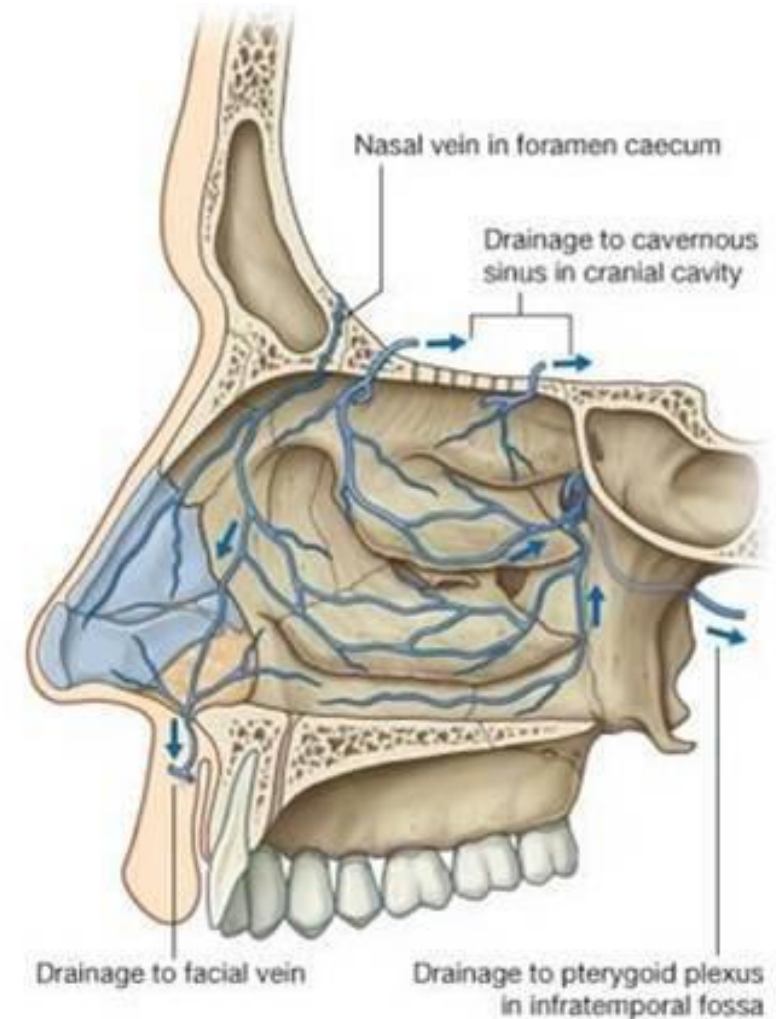
IRRIGACIÓN

VENOSA

- VENA ESFENOPALATINA → Plexo Pterigoideo
- VENA ETMOIDAL → Vena Oftálmica Superior
- PLEXO NASAL → Plexo subcút. nasal → Vena Facial

LINFÁTICA

- Parte ant. de la nariz → linfáticos de la piel
- Ganglios cervicales profundos
- Plexos faríngeo → Ganglios retrofaríngeos



OLFATORIA

Epitelio olfatorio



Células ciliares olfatorias



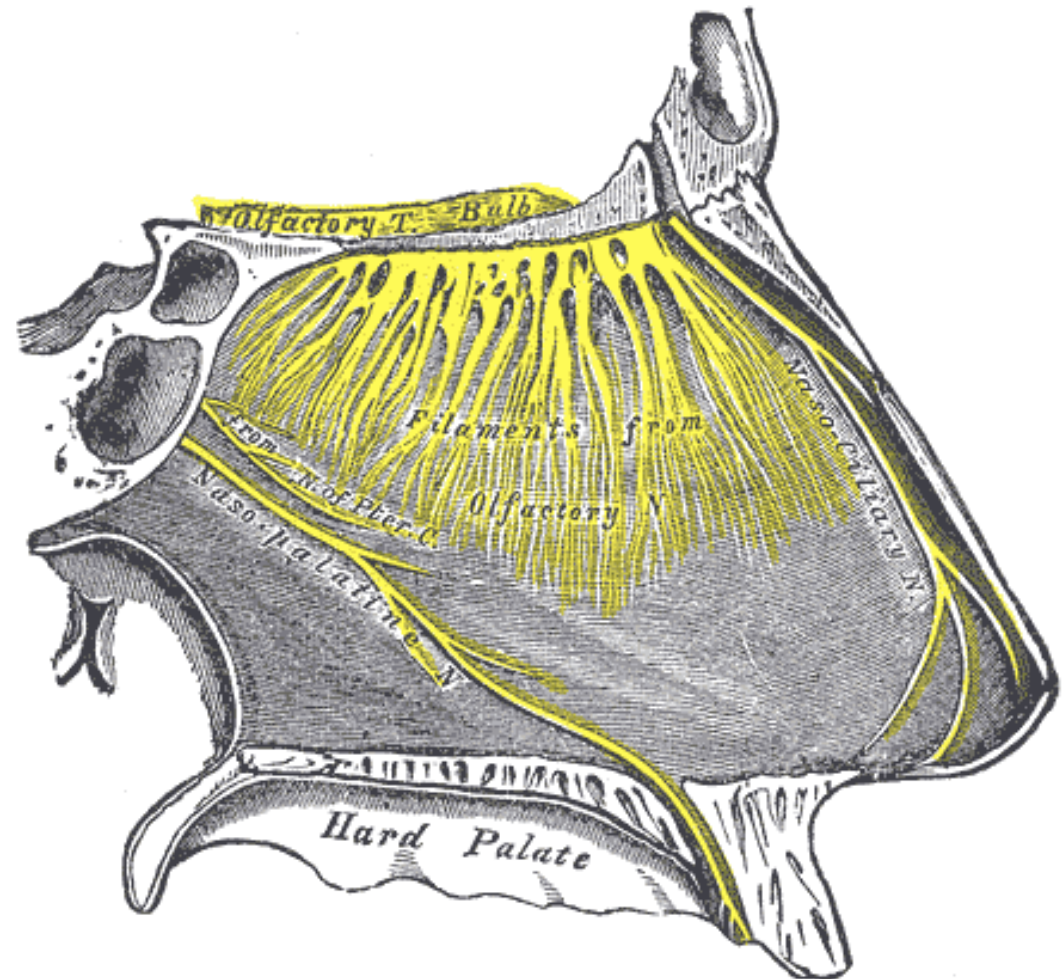
Atraviesa lamina cribrosa de
Etmoides



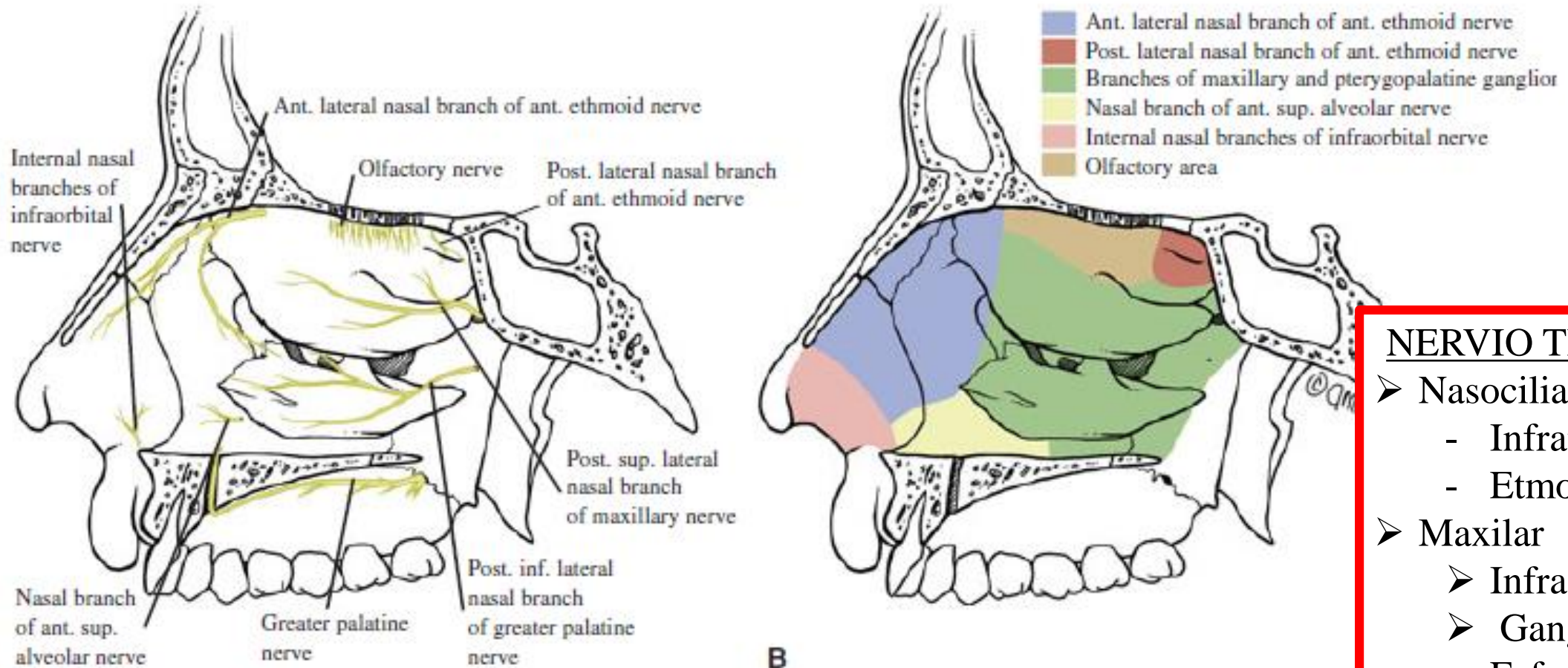
Bulbo olfatorio



N. Olfatorio



SENSITIVA

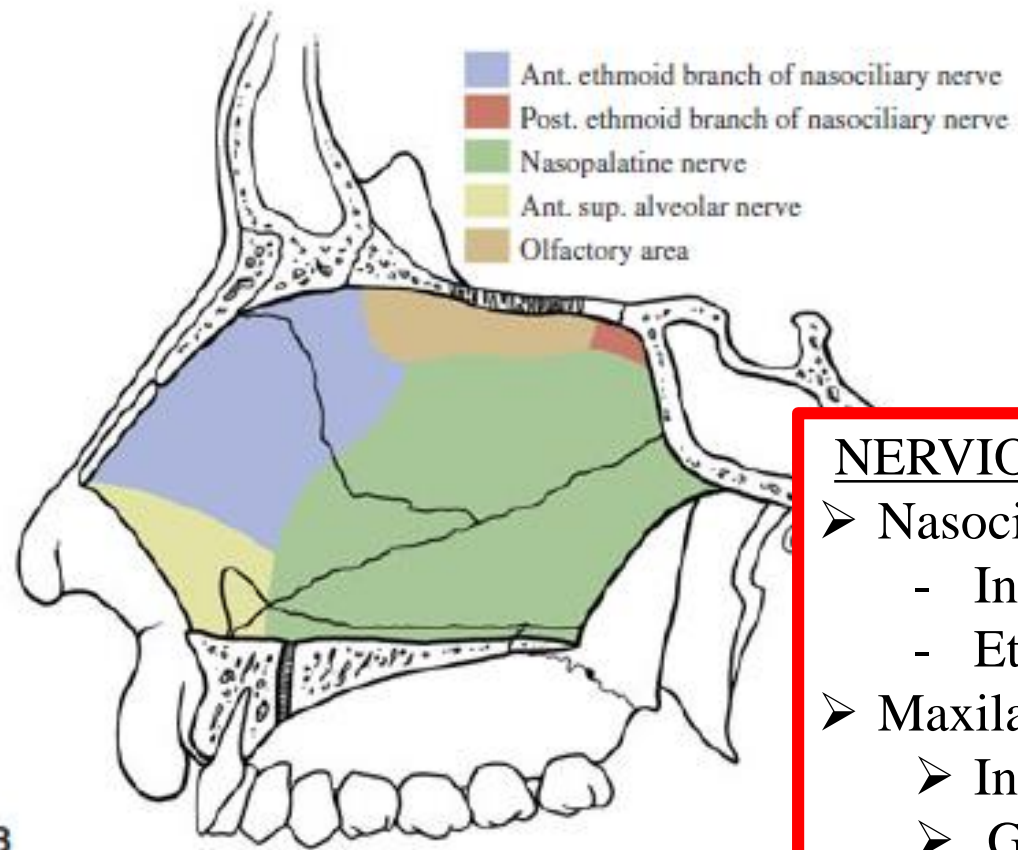
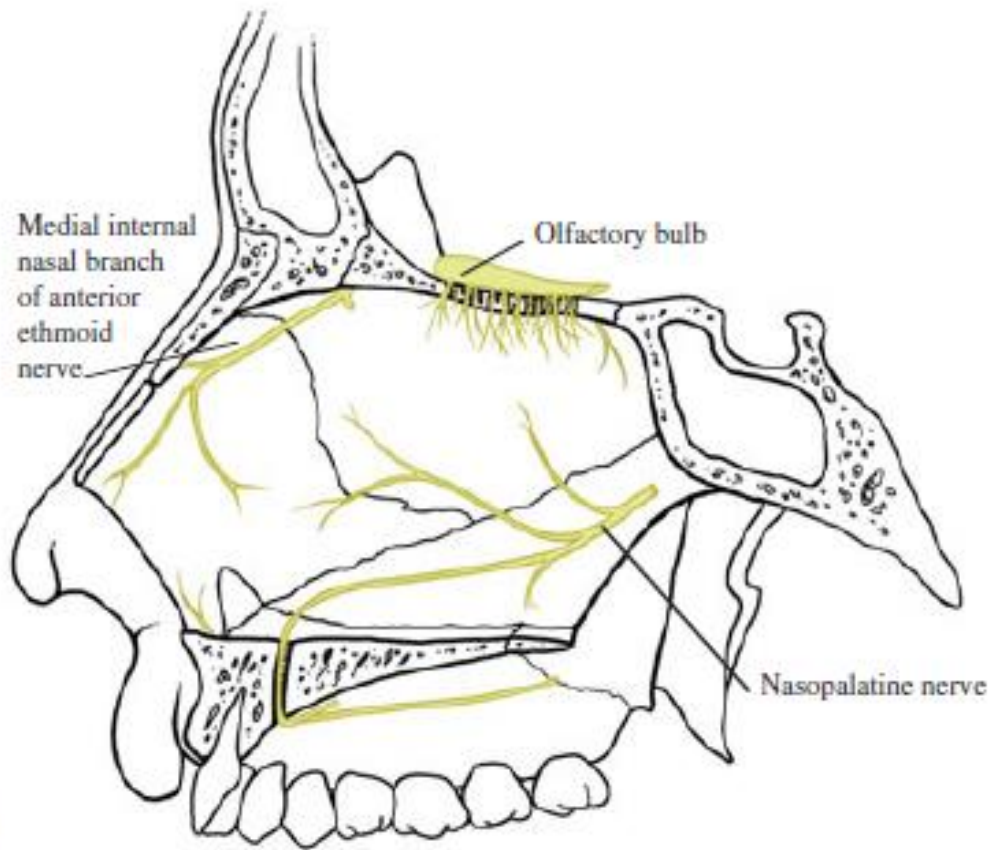


NERVIO TRIGEMINO

- Nasociliar
 - Infratroclear
 - Etmoidal Ant.
- Maxilar
 - Infraorbital
 - Ganglio Esfenopalatino

FIGURE 1-31 Sensory innervation of the lateral nasal wall (A) indicating the different areas of branching (B).

SENSITIVA



NERVIO TRIGEMINO

- Nasociliar
 - Infratroclear
 - Etmoidal Ant.
- Maxilar
 - Infraorbital
 - Ganglio Pterigopalatino

FIGURE 1-30 Sensory innervation of the nasal septum (A) with the corresponding areas of distribution (B).

AUTONOMICA

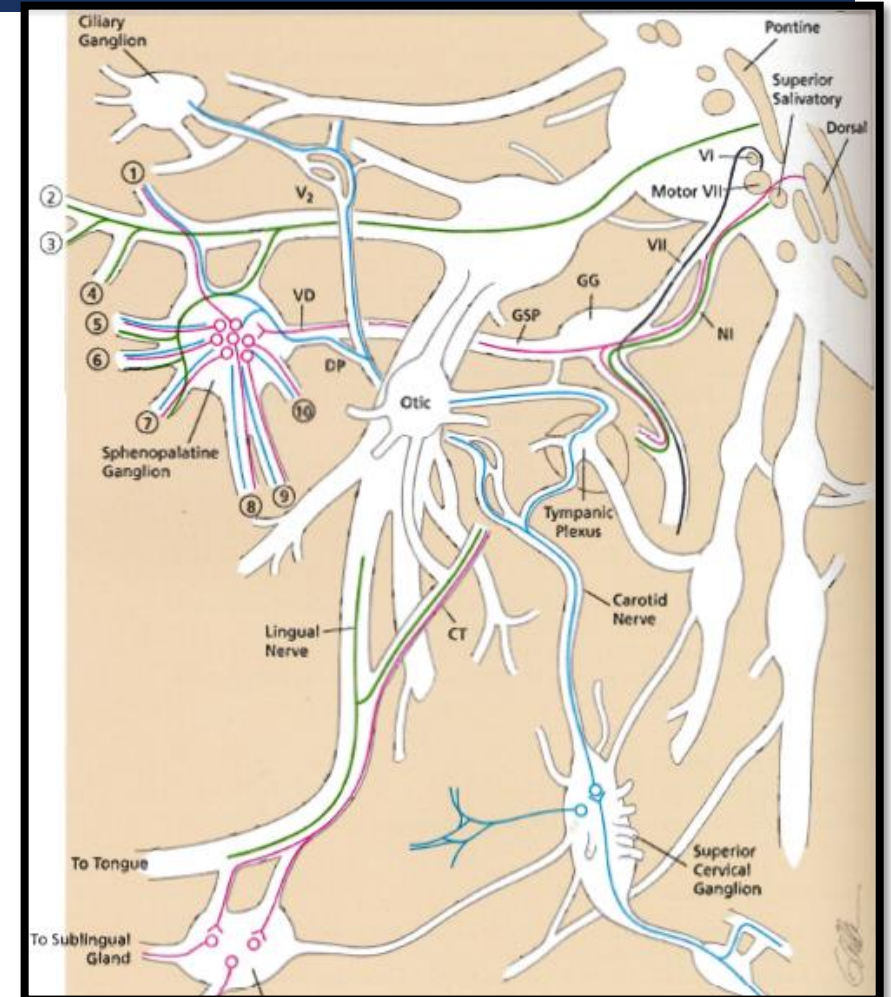
SIMPATICA

- Origen: Asta Lateral D1-D3
- Asciende por la Cadena Simpática homolateral hasta Ganglio Cervical Superior (2ª neurona)
- Fibras postganglionares forman el Plexo Carotideo Externo e Interno
- Plexo Carot. Interno → N. Petroso Profundo (+N.P.Superficial) → N. Vidiano
- Atraviesa el Ganglio Esfenopalatino (sin sinapsis)
- Distribuye por mucosa nasal

AUTONOMICA

PARASIMPATICA

- Origen: nucleo del N. Facial
- Siguen hacia el Ganglio Geniculado, uniéndose al N. Petroso Superficial → N. Vidiano
- En el Ganglio Esfenopalatino tiene lugar la sinapsis con 2ª neurona
- Fibras Postganglionares



BIBLIOGRAFIA

- Enciclopedia médico quirúrgica, ORL
- Parviz Janfaza M.D, Surgical Anatomy of the Head and Neck, Harvard University Press; 1 edition, 2011
- Otorhinolaryngology, Head and Neck Surgery - (Ballenger-Snow) 2003



OBRIGADO

Miguel Garcia Wagner
R1 ORL
2017