No recupera...
¿Qué puedo hacer ahora con este nervio?
Cirugía diferida del nervio facial.
Protocolos de tratamiento

Dr. Luis Lassaletta
Servicio de O.R.L.
Unidad de Parálisis Facial
Hospital Universitario La Paz.
Madrid

¿Por qué necesitamos una unidad de PF?

- ✓ ORL
- ✓ Cirugía Maxilofacial
- ✓ Rehabilitación
- ✓ Neurocirugía
- ✓ Oftalmología
- ✓ Neurología
- ✓ Neurofisiólogía
- ✓ Neuro-Radiólogía

¿Por qué necesitamos una unidad de PF?



¿Por qué necesitamos una unidad de PF?

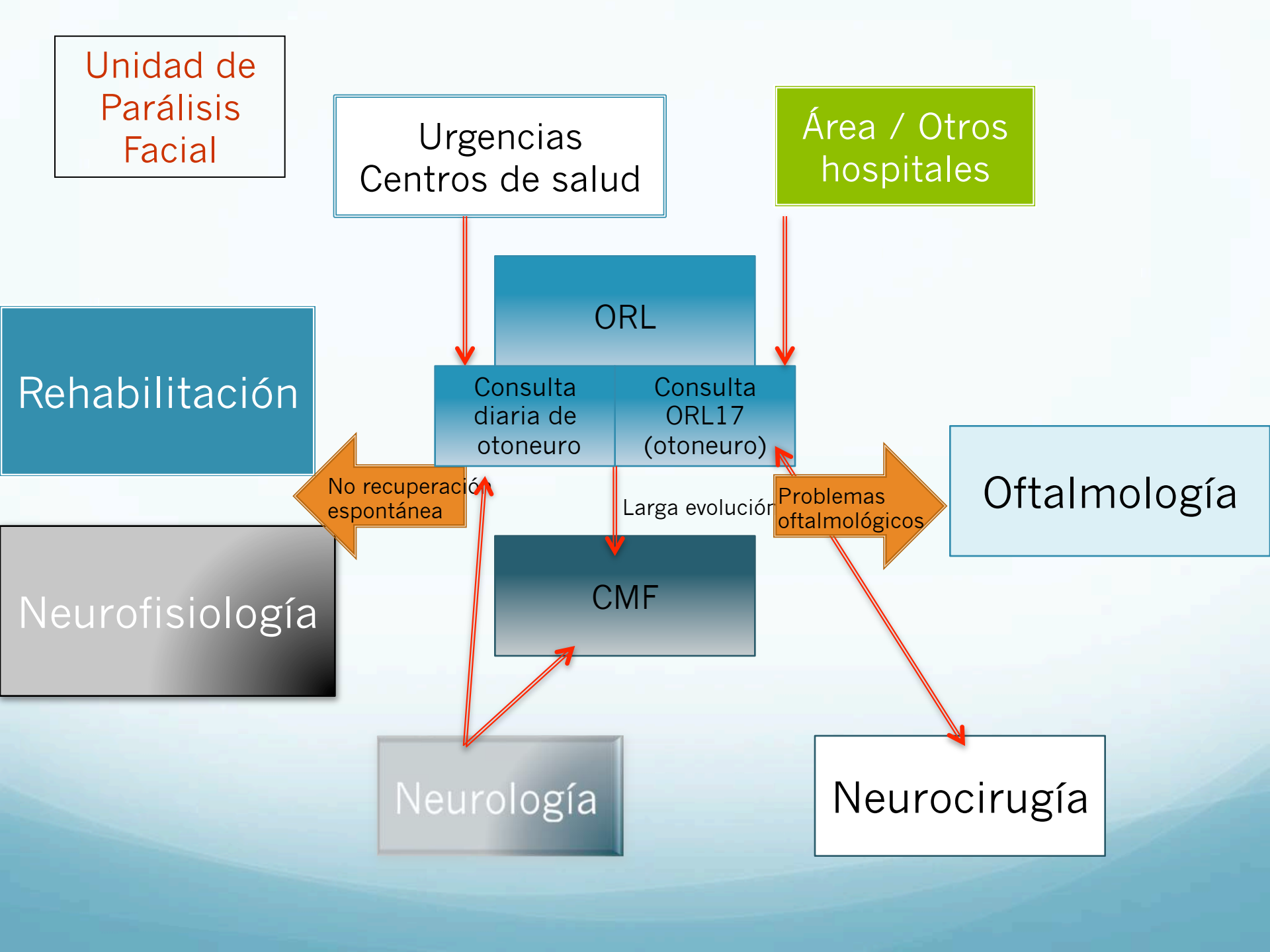
Unidad de Parálisis Facial
Urgencias Centros de salud
Área / Otros hospitales
ORL
Consulta diaria de otoneuro
Consulta ORL17 (otoneuro)
Rehabilitación
No recuperación espontánea
Larga evolución
Problemas oftalmológicos
Oftalmología
Neurofisiología
CMF
Neurología
Neurocirugía

Unidad de Parálisis Facial

Unidad de Parálisis Facial

DIARIO MEDIC20

www.diariomedico.com | Lunes, 23 de abril de 2012 | ANIVERSARIO

LA MINISTRA ANUNCIA QUE SACARÁN MEDICAMENTOS DE REEMBOLSO

Se dejarán de financiar fármacos según su eficacia

→ La ministra Ana Mato anunció que habrá una adecuación del vademecum que "sacará de financiación pública los medicamentos de menor valor terapéutico" y que la desfinanciación no será a partir de un precio determinado.

El Gobierno confirmó el viernes en el Consejo de Ministros las reformas aprobadas en el Consejo Interterritorial del pasado miércoles. Dio cifras de ahorro gracias a las medidas para poner coto al *turismo sanitario* (más de mil millones), las acciones en farmacia (3.500 millones) y las compras centralizadas (también más de mil millones); habrá una cartera básica de servicios y una complementaria para las autonomías. Mato hizo referencia por primera vez a la desfinanciación de fármacos, que según dijo no será a partir de un determinado precio sino según eficacia terapéutica, y afirmó que "se volverá a pedir un nuevo esfuerzo a la industria farmacéutica igual que se le ha pedido un esfuerzo al ciudadano". PÁG. 4

Ana Mato.

MENOS SUBVENCIONES

CESM agilizará su estructura y promoverá la afiliación

El congreso anual que la Confederación Estatal de Sindicatos Médicos (CESM) celebrará el próximo mes de junio abordará y, según su secretario general, Patricio Martínez, "probablemente aprobará", una reforma estatutaria tendente a agilizar y abaratar la estructura interna del sindicato profesional en un momento en que el recorte de subvenciones oficiales obliga a repensar la financiación de la central. Aunque es difícil evaluar el impacto del recorte de las ayudas regionales, Martínez estima que la reducción rondará el 30 por ciento, y aboga por una campaña de afiliación que aumente los aproximadamente 45.000 socios actuales y permita que CESM se financie sobre todo con las cuotas. Además, se creará una especie de Permanente que asesore al secretario general y evite tantas reuniones del Ejecutivo. PÁG. 6

[EL REPORTAJE DEL DÍA PÁG. 12]

Luis Lassaletta, Teresa González y Susana Moraleda.

Unidad de Parálisis Facial, un buen gesto

La Unidad de Parálisis Facial del Hospital Universitario La Paz, de Madrid, llevan funcionando ocho años. Ahora, en su puesta de largo oficial, Luis Lassaletta, del Servicio de ORL -donde se centralizan los casos-, ha comentado a DM que los pacientes que más se pueden beneficiar de este modelo son los más complejos y de larga evolución.

TRIBUNAL SUPREMO

Indemnización de 250.000 € por no registrar en la HC antecedentes de rotura uterina

La Sala Contencioso-administrativa del Tribunal Supremo ha desestimado la reclamación de la compañía aseguradora de la Consejería de Aragón contra una sentencia del TSJ que le condenaba a indemnizar la mala praxis que recibió una paciente.

La demandante perdió el hijo que esperaba y quedó estéril. La Consejería de Aragón y su aseguradora deberán compensar con 250.000 euros a la paciente.

El fallo del Tribunal Supremo censura que la historia clínica de la paciente no recogiera que había sufrido una rotura uterina un año antes de quedarse embarazada. Esta omisión condicionó todo el control del embarazo y que, cuando acudió a urgencias, no se le practicara una cesárea con celeridad, porque no se conocía el riesgo de que se rompiera la cavidad uterina de nuevo, como sucedió. El desgarro se produjo donde estaba la cicatriz anterior y la mujer perdió al bebé y quedó estéril. PÁG. 8

No hay nada peor que el alcoholismo, ni mejor que una copa G. K. CHESTERTON

Esteban Mur, en el congreso de la EASL (Barcelona).

El tratamiento sin interferones se impone en la hepatitis C

Varios estudios clínicos en fases II y III que se han presentado en el congreso de la EASL, en Barcelona, constatan la eficacia de los nuevos tratamientos sin interferón en el abordaje de la hepatitis C. PÁG. 11

Hallan cómo se organiza una proteína tipo histona en bacteria

Un estudio realizado por el grupo de Margarita Salas en el Cbmso (UAM-CSIC) y que se publica en *PNAS* desvela cómo se organiza una proteína viral tipo histona en bacterias para la replicación del ADN viral. PÁG. 11

Mutaciones en el gen CARD14 favorecen las placas de psoriasis

Investigadores estadounidenses han identificado un gen que se asocia directamente a la psoriasis. La activación de las mutaciones del gen CARD14 por factores ambientales favorece la generación de placas. PÁG. 13

Los biomarcadores, claves en cáncer de pulmón no microcítico

Los biomarcadores son imprescindibles para la terapia individualizada, que es uno de los grandes retos en cáncer de pulmón. En la Conferencia Europea de Cáncer de Pulmón se han presentado los trabajos en marcha. PÁG. 14

Cerca del 60% de los diabéticos calculan mal las dosis de insulina

Un 60 por ciento de los pacientes diabéticos que requieren insulina cometen errores de cálculo en las dosis necesarias, según datos de un estudio presentado en el congreso de la Sociedad Española de Diabetes, en Vigo. PÁG. 14

Unidad de Parálisis Facial

www.madrid.org/hospitallapaz/

Unidad de Parálisis Facial

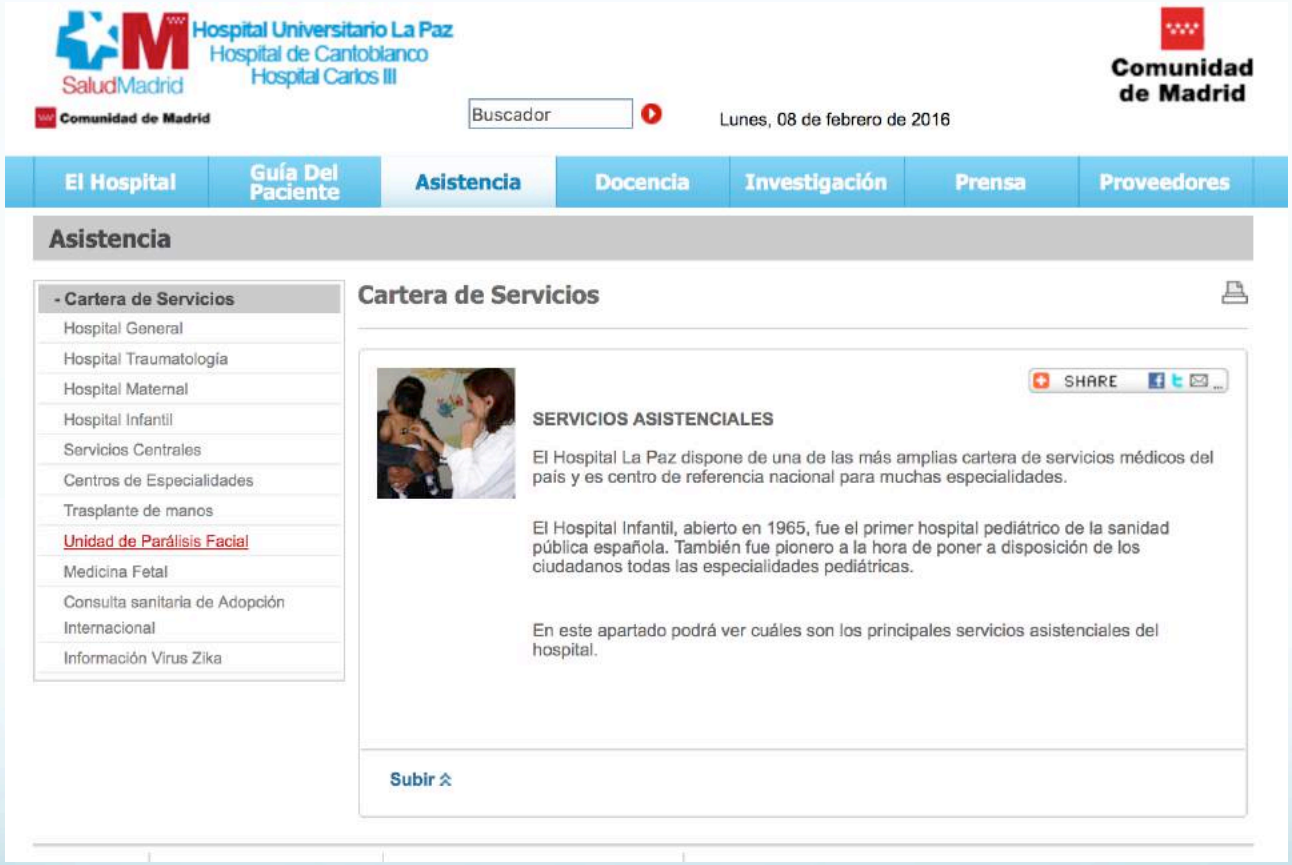

lapazparalisisfacial@salud.madrid.org

Unidad de Parálisis Facial

lapazparalisisfacial@salud.madrid.org

Example is better than precept.

— Margaret Halsey —

AZ QUOTES

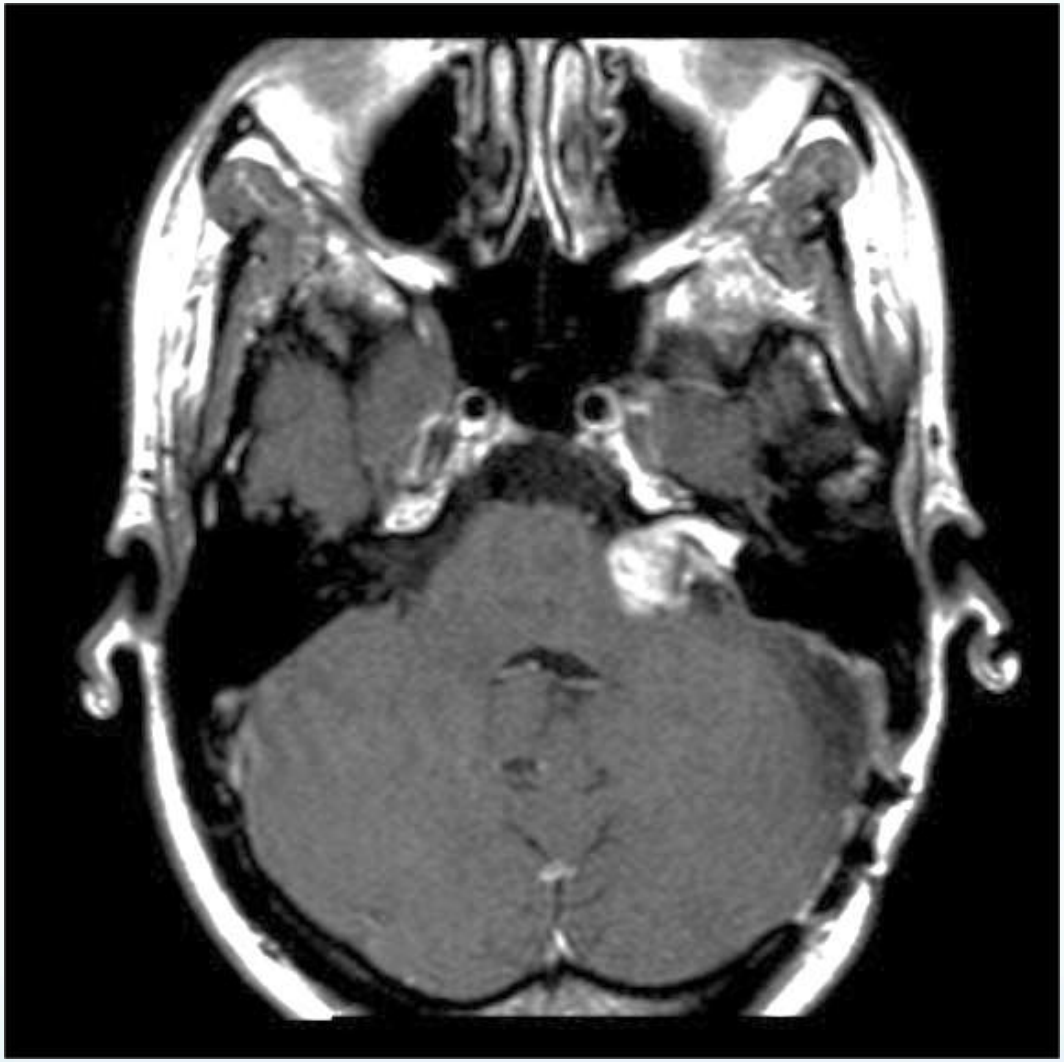

Enfermera de 24 años

2 cirugías por neurinoma (2006 y 2013, resección parcial) y radiocirugía

2013: Parálsis facial HB Grado 3 y tumor residual de 2 cm

Maxillofacial Surgery

Injerto facial cruzado de N. sural

EMG

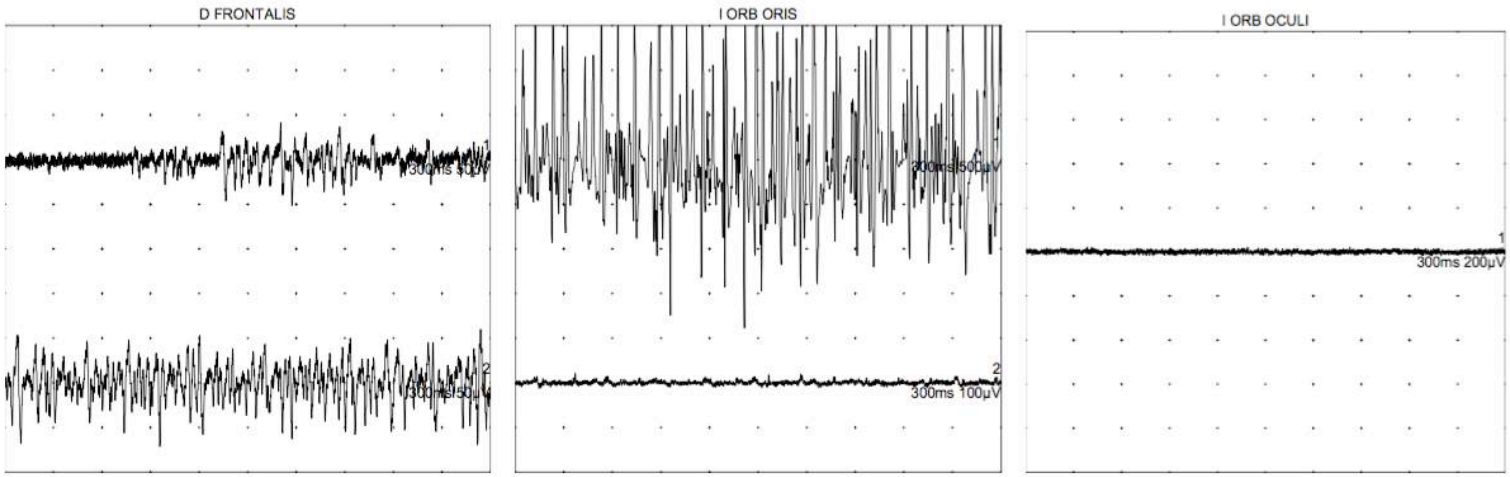

Injerto facial cruzado de N. Sural: resultado

Maxillofacial Surgery

Neurophysiology

Otolaryngology

Neurosurgery

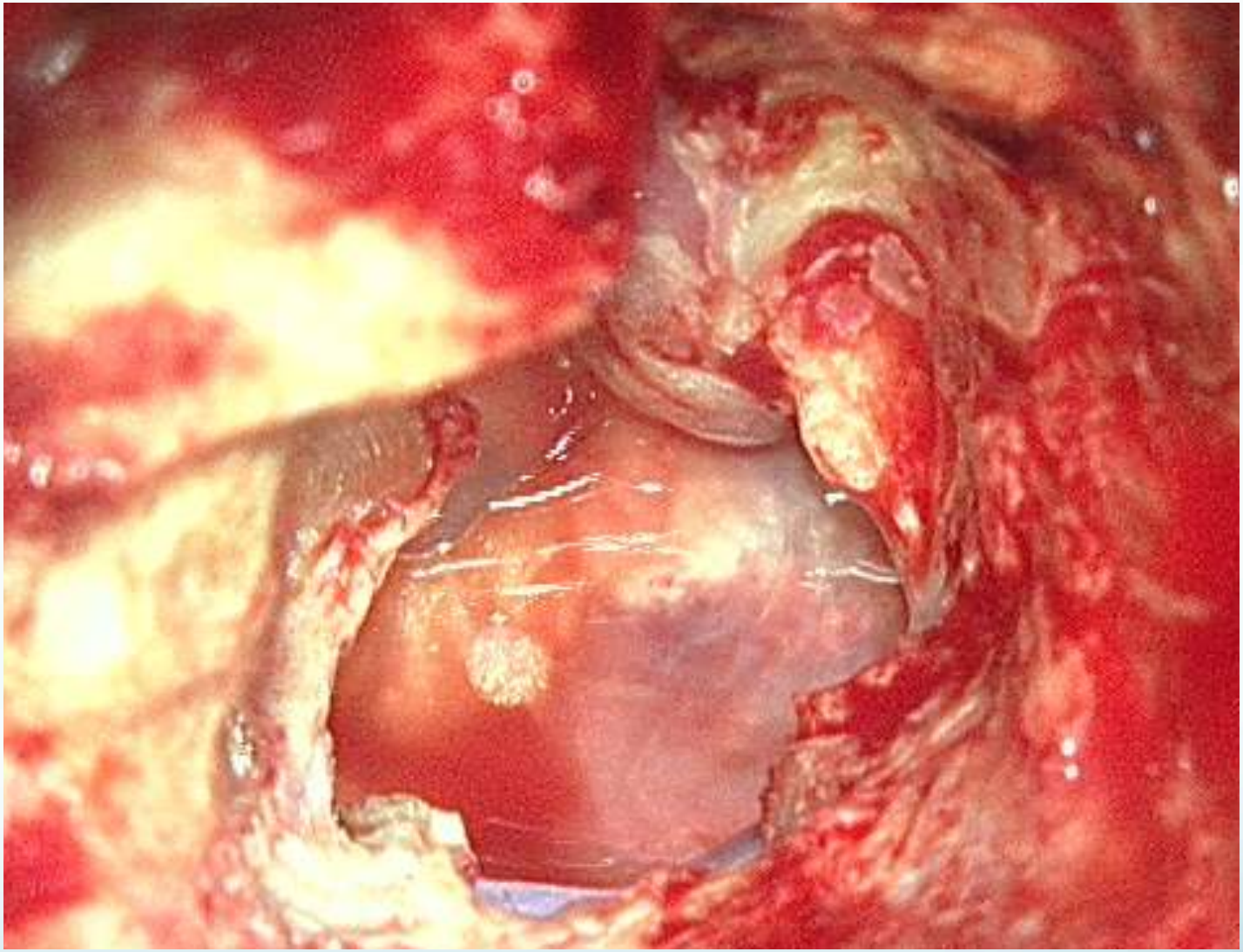

Translaberíntica izquierda con resección tumoral completa y reconstrucción del facial con injerto de auricular mayor

Maxillofacial Surgery

Neurophysiology

Otolaryngology

Neurosurgery

Ophthalmology

Maxillofacial Surgery

Neurophysiology

Otolaryngology

Neurosurgery

Ophthalmology

Neurology

Maxillofacial Surgery

Neurophysiology

Otolaryngology

Neurosurgery

Ophthalmology

Neurology

Neuro-Radiology

RM secuencia T1 con Gd: ausencia de restos tumorales

Maxillofacial Surgery

Neurophysiology

Otolaryngology

Neurosurgery

Ophthalmology

Neurology

Neuro-Radiology

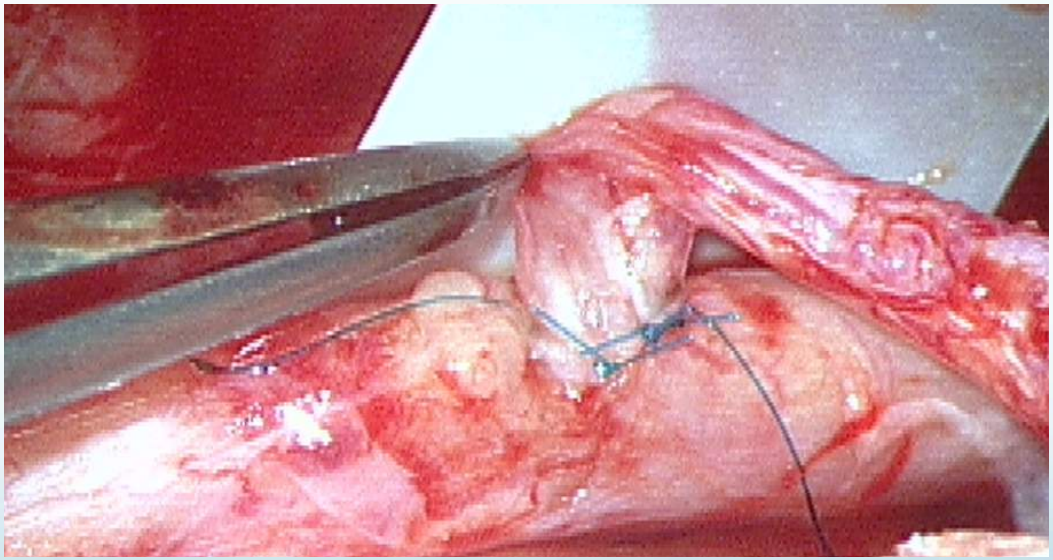

Anastomosis XII-VII hemitérmino-terminal

Maxillofacial Surgery

Neurophysiology

Otolaryngology

Neurosurgery

Ophthalmology

Neurology

Neuro-Radiology

Physical Medicine & Rehabilitation

12 meses tras XII-VII

¿Por qué necesitamos una Unidad de PF?

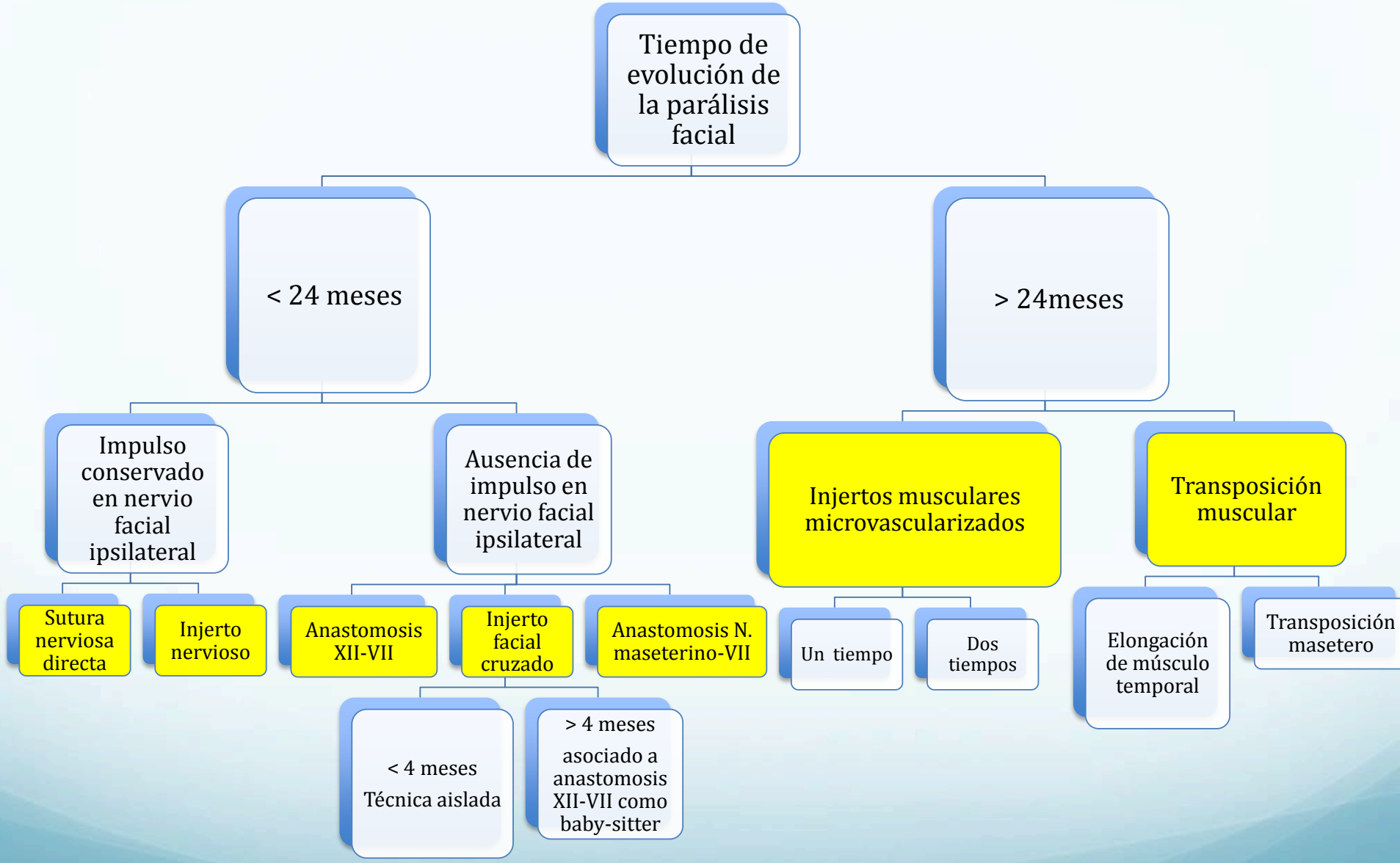
Tiempo de evolución de la parálisis facial
< 24 meses
> 24meses
Impulso conservado en nervio facial ipsilateral
Ausencia de impulso en nervio facial ipsilateral
Injertos musculares microvascularizados
Transposición muscular
Sutura nerviosa directa
Injerto nervioso
Anastomosis XII-VII
Injerto facial cruzado
Anastomosis N. maseterino-VII
Un tiempo
Dos tiempos
Elongación de músculo temporal
Transposición masetero
< 4 meses
Técnica aislada
> 4 meses
asociado a anastomosis XII-VII como baby-sitter

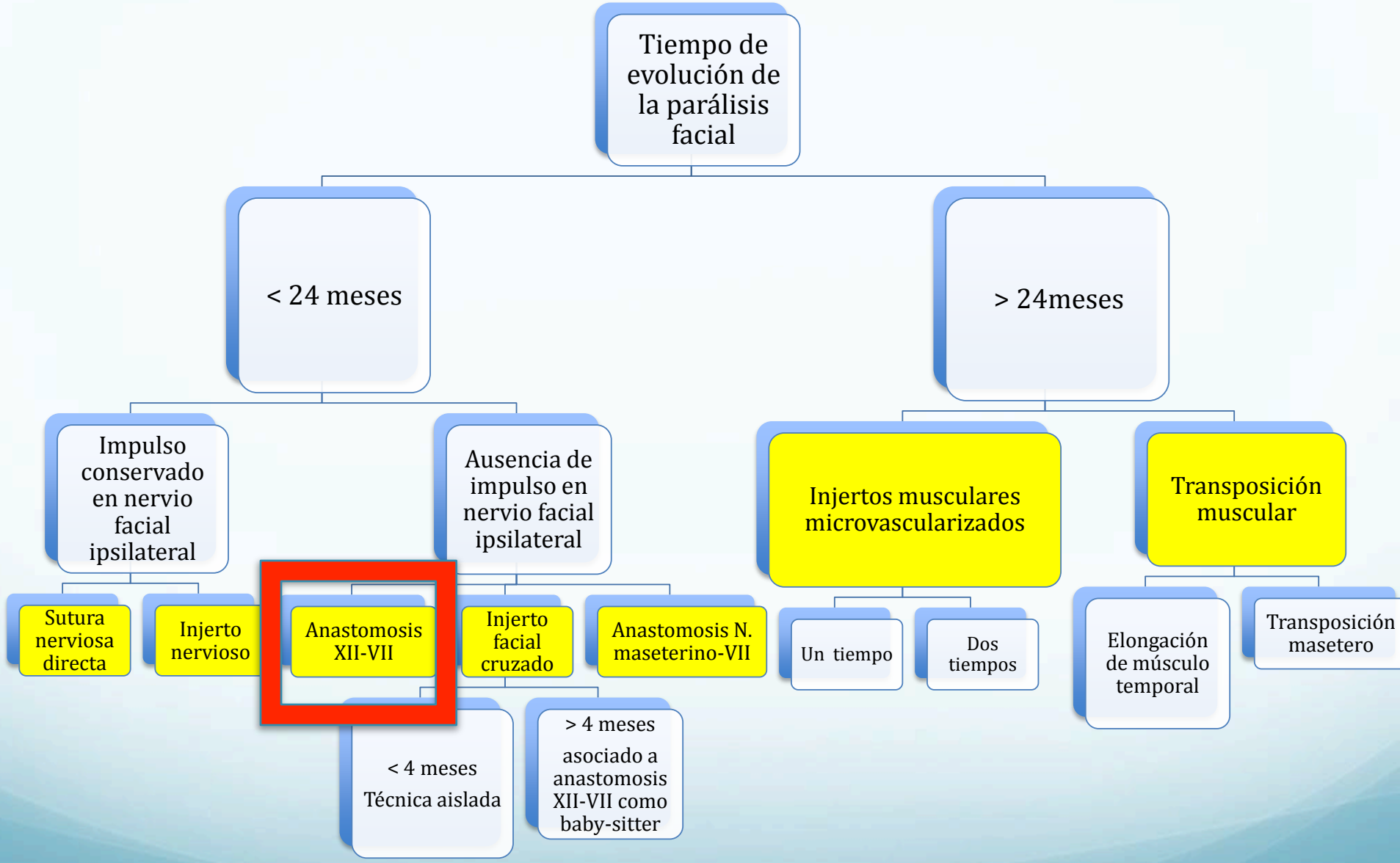
Tiempo de evolución de la parálisis facial
< 24 meses
> 24meses
Impulso conservado en nervio facial ipsilateral
Ausencia de impulso en nervio facial ipsilateral
Injertos musculares microvascularizados
Transposición muscular
Sutura nerviosa directa
Injerto nervioso
Anastomosis XII-VII
Injerto facial cruzado
Anastomosis N. maseterino-VII
Un tiempo
Dos tiempos
Elongación de músculo temporal
Transposición masetero
< 4 meses
Técnica aislada
> 4 meses
asociado a anastomosis XII-VII como baby-sitter

Side to end HFA: Rationale

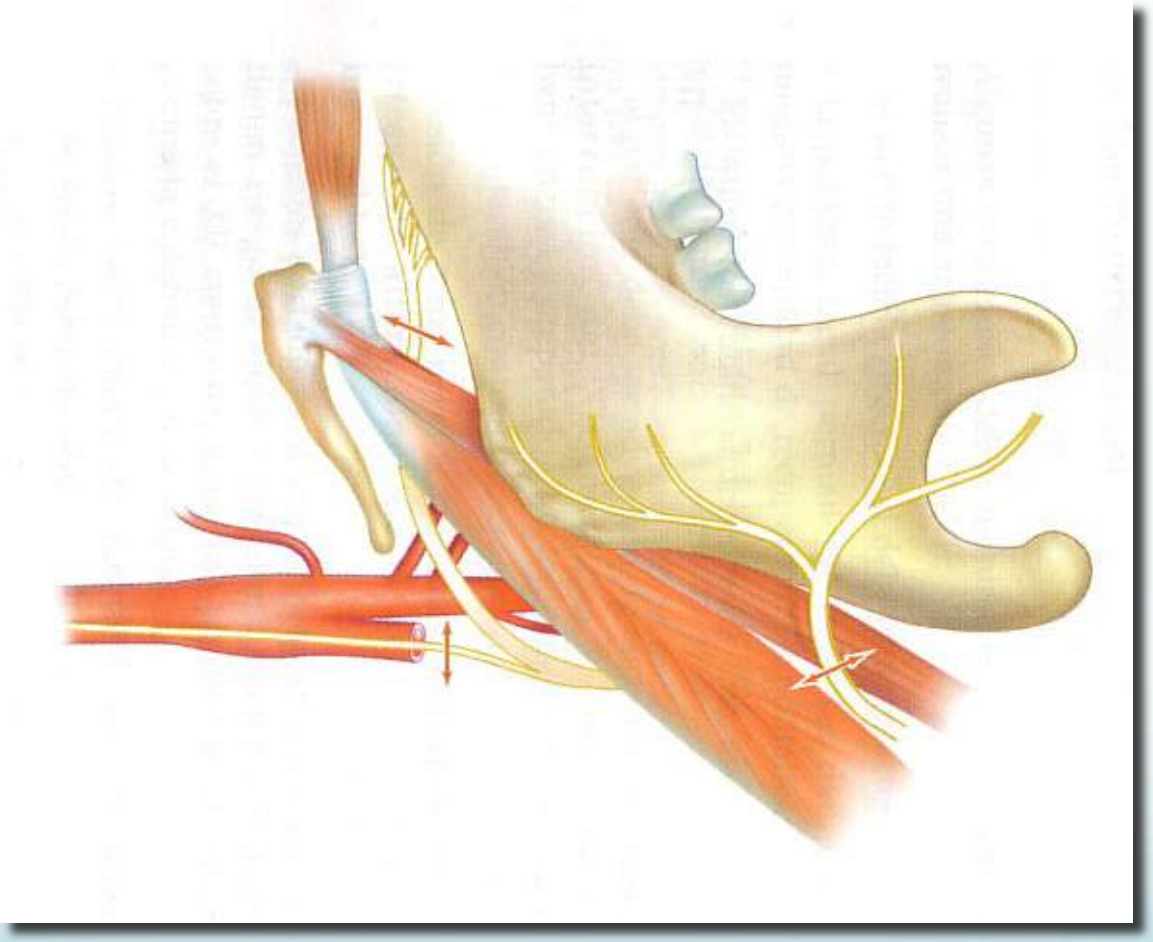

Classical HFA

Side to end HFA: Rationale

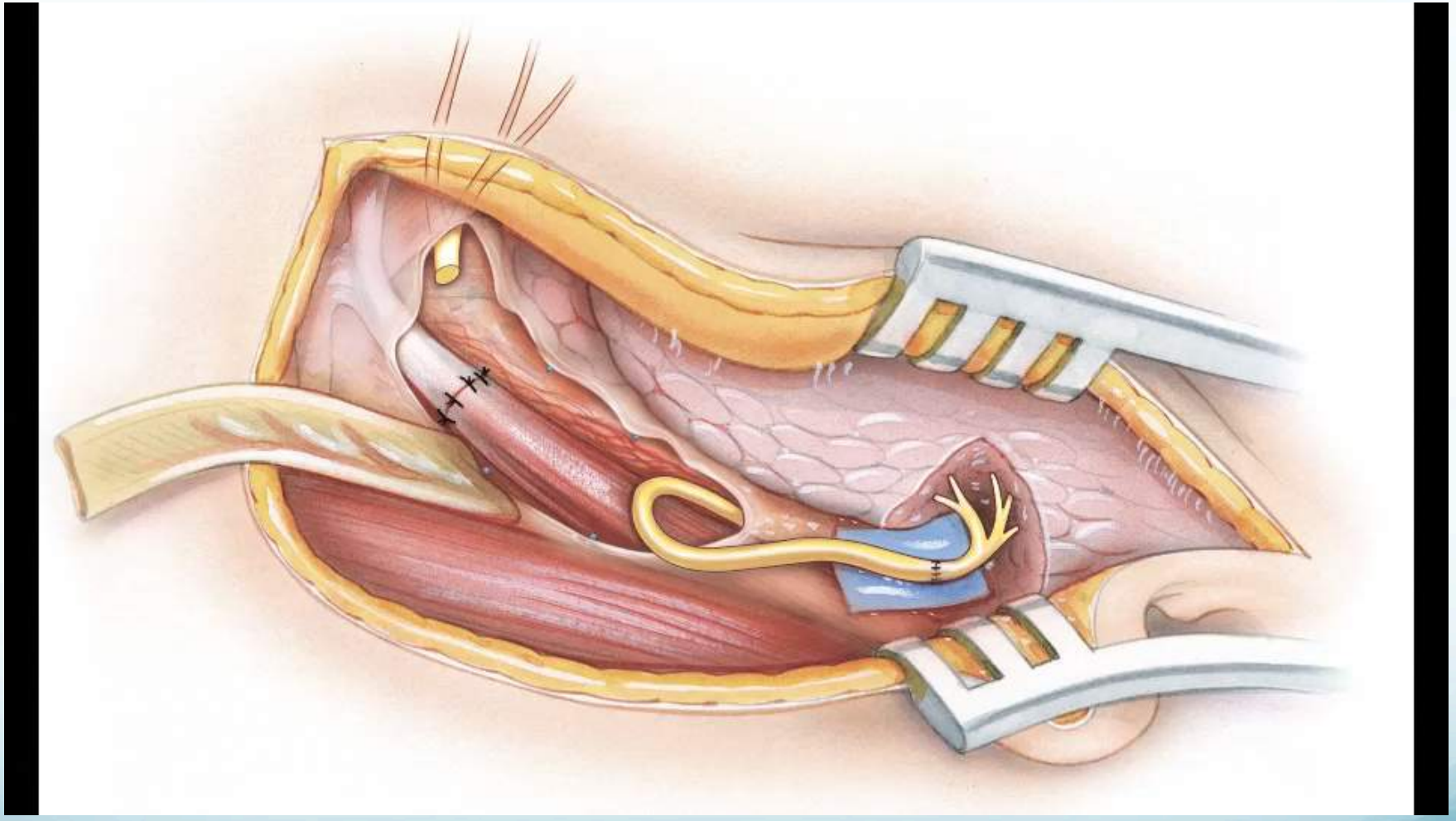

Classical HFA

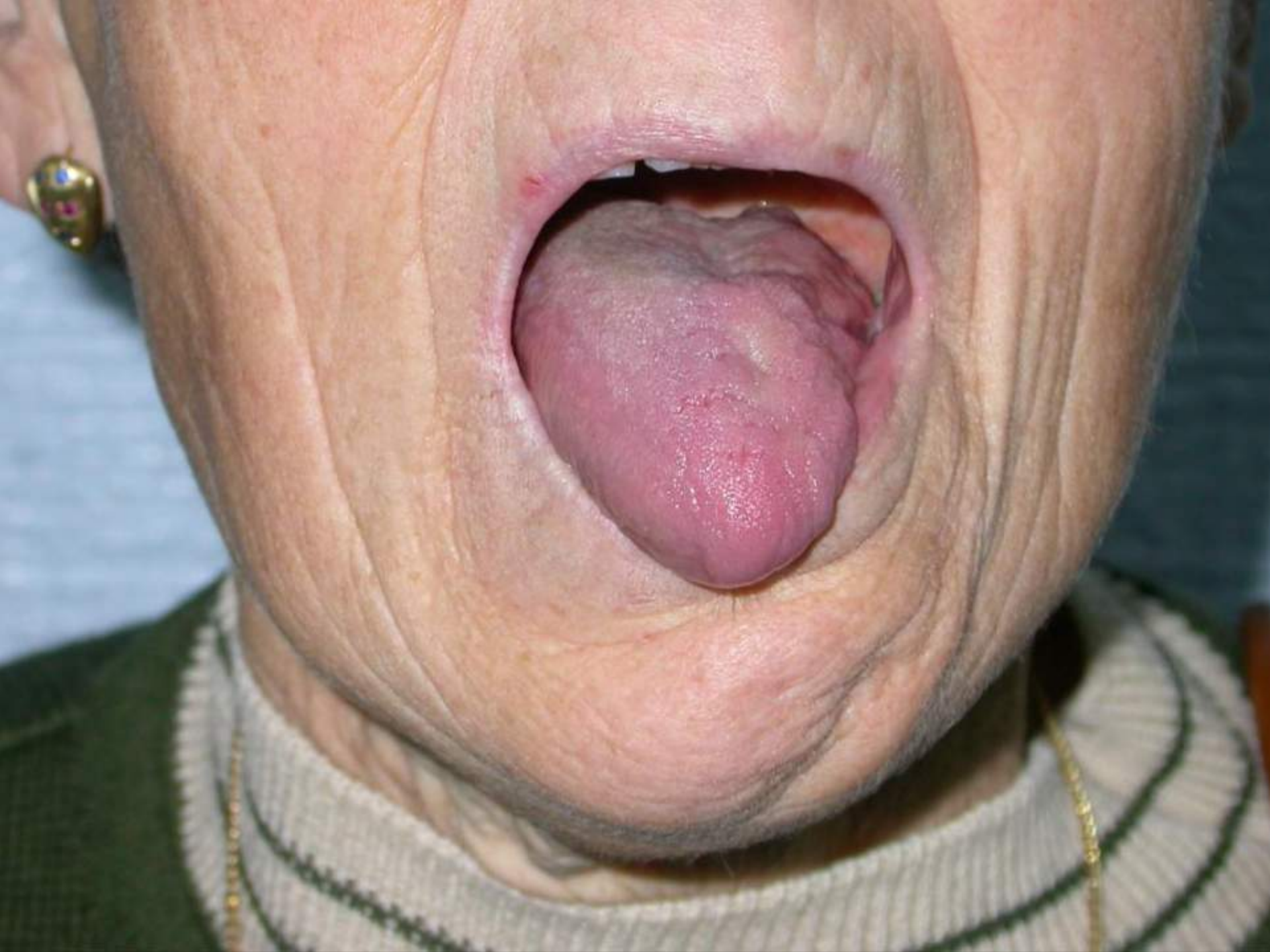

Side to end HFA: Rationale

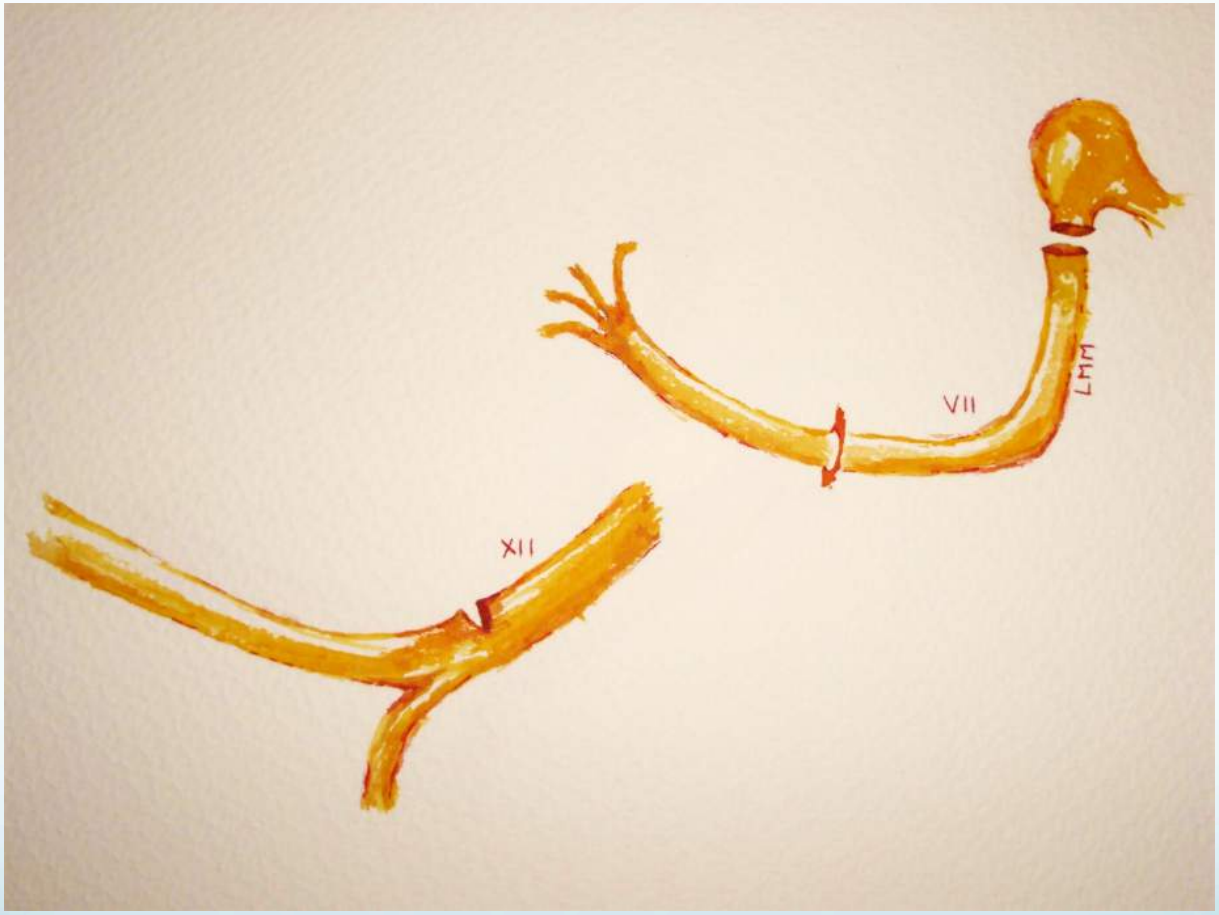

Side to end HFA

Side to end HFA: Rationale



Side to end HFA

Side to end HFA: Rationale

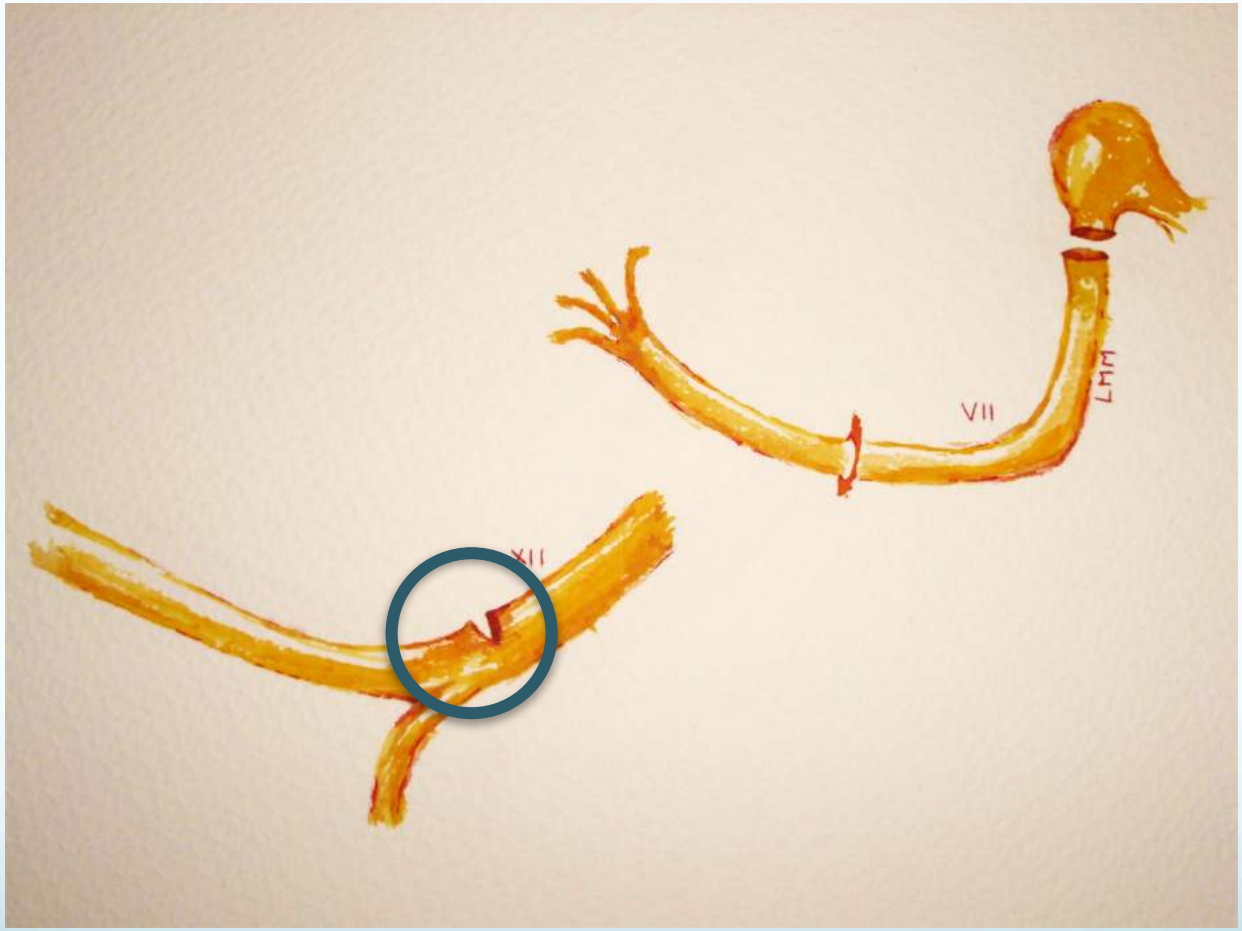

Side to end HFA

Side to end HFA: Rationale

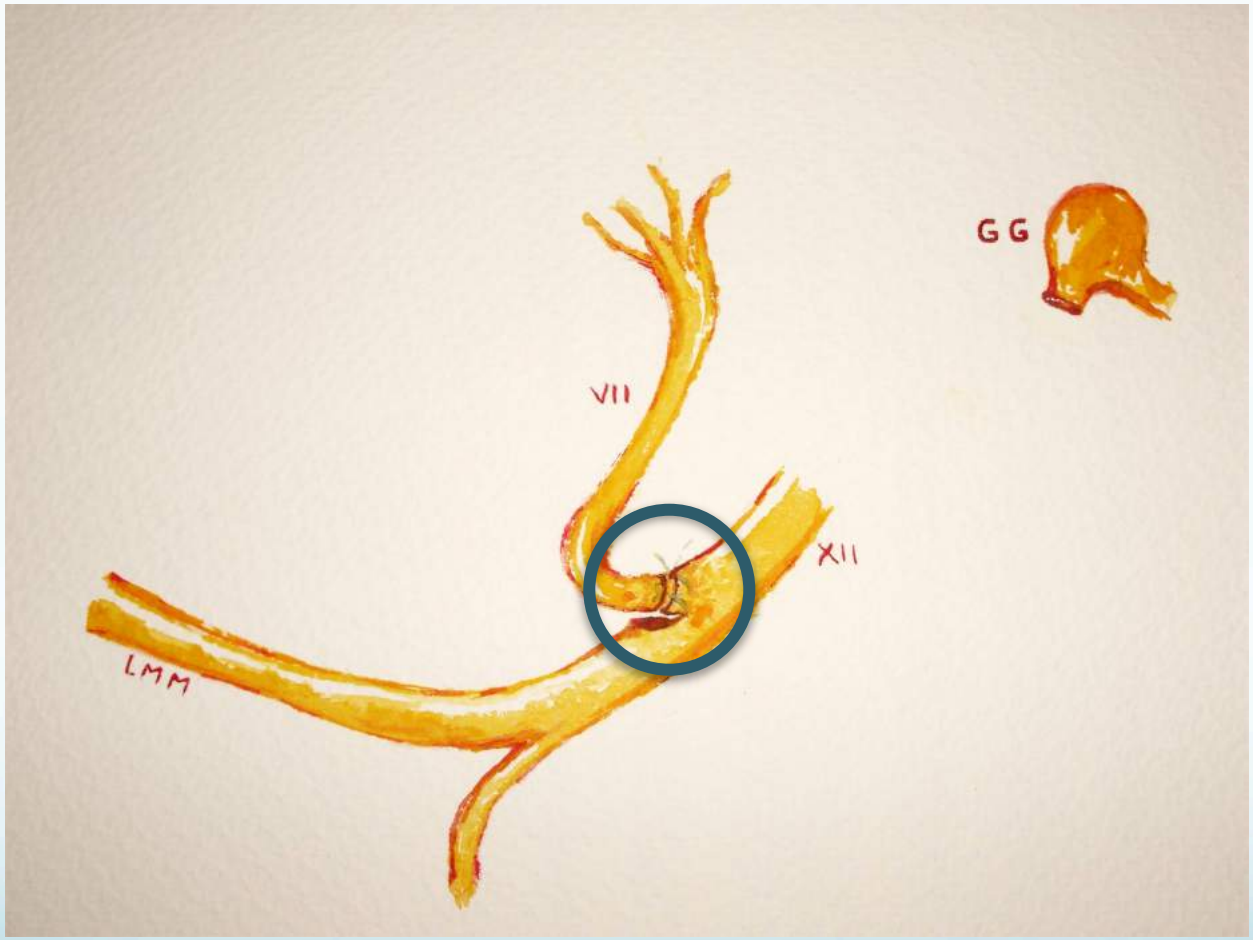

Side to end HFA

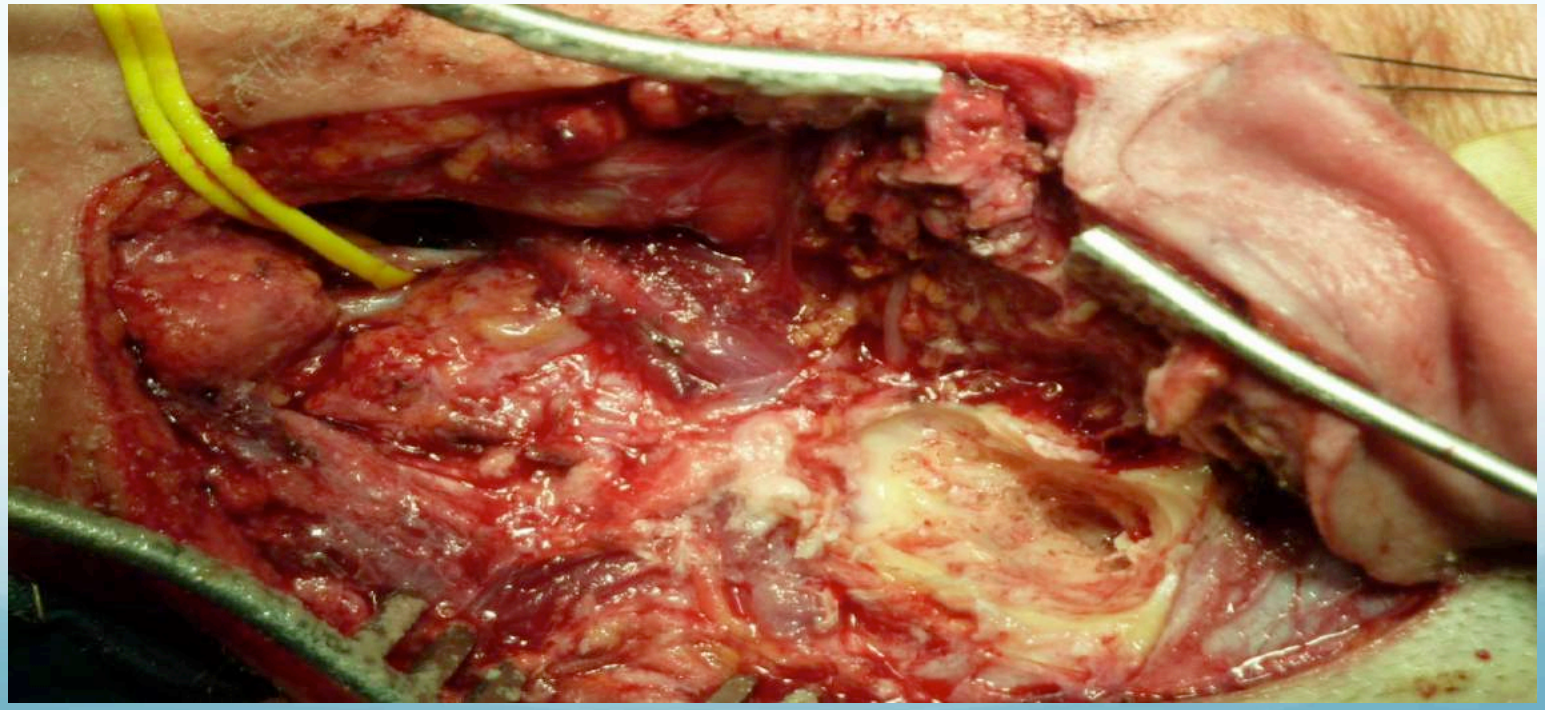

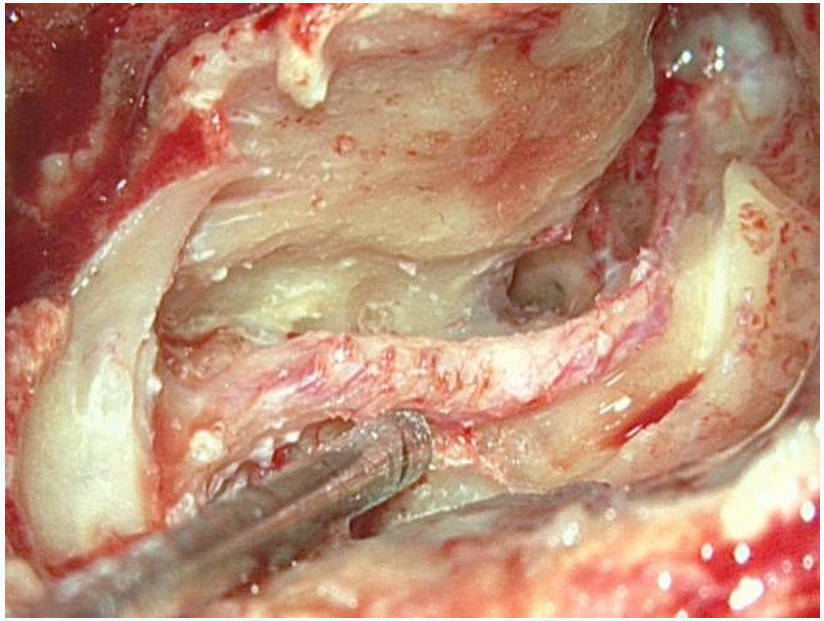

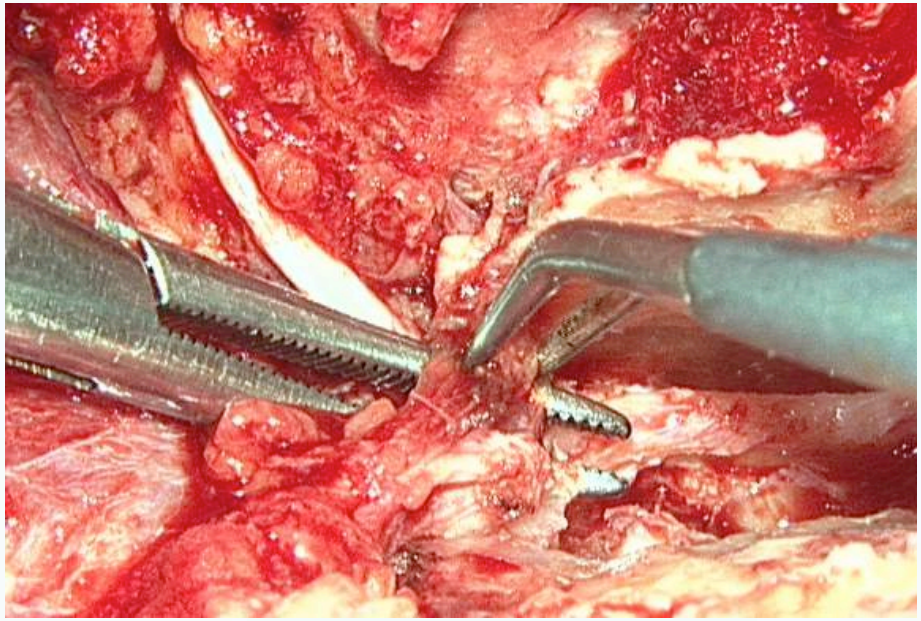

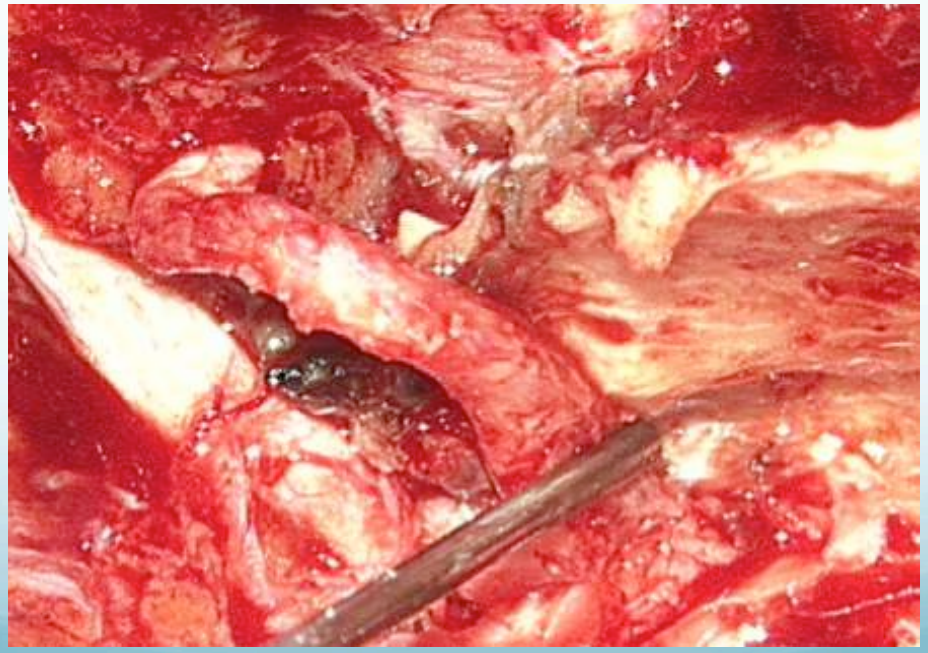

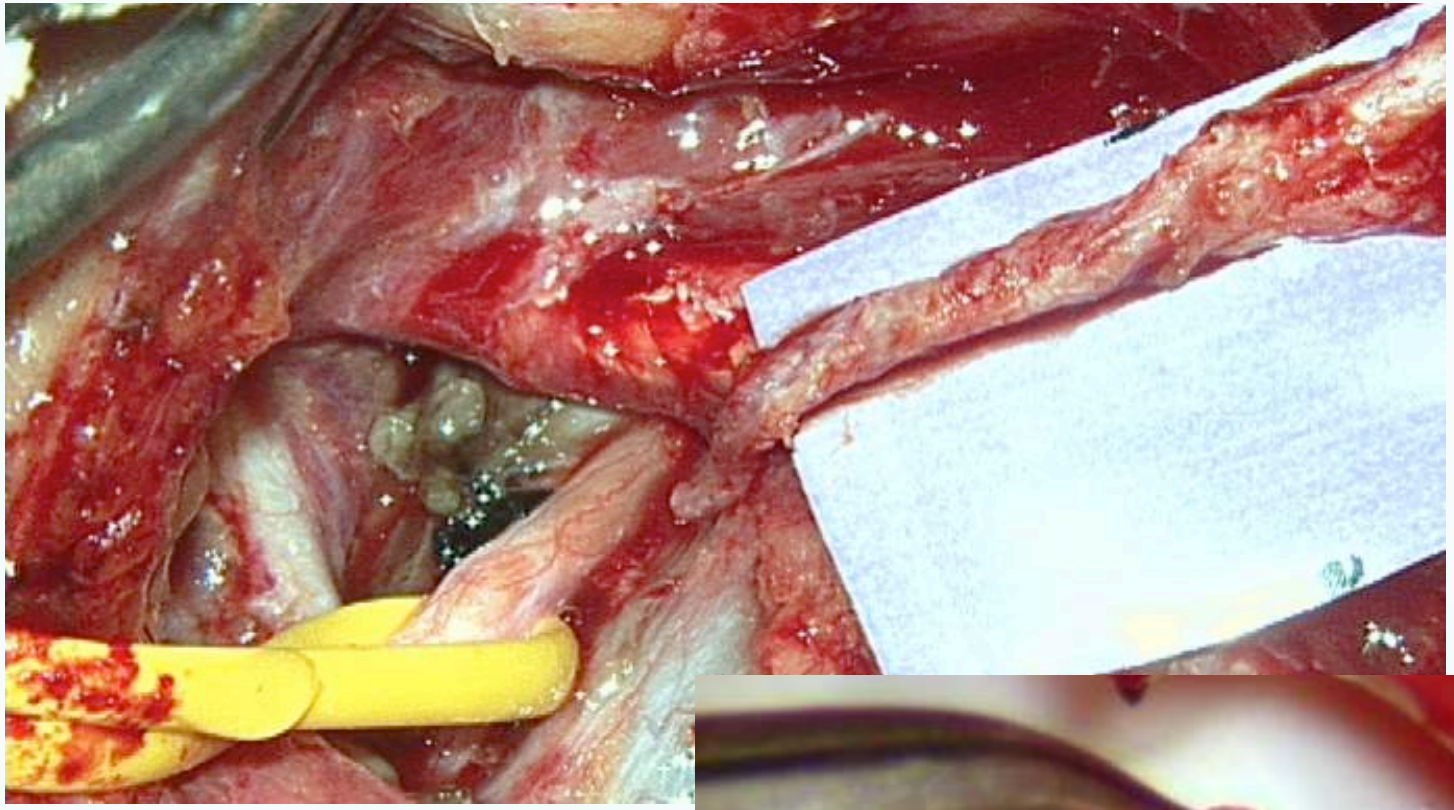

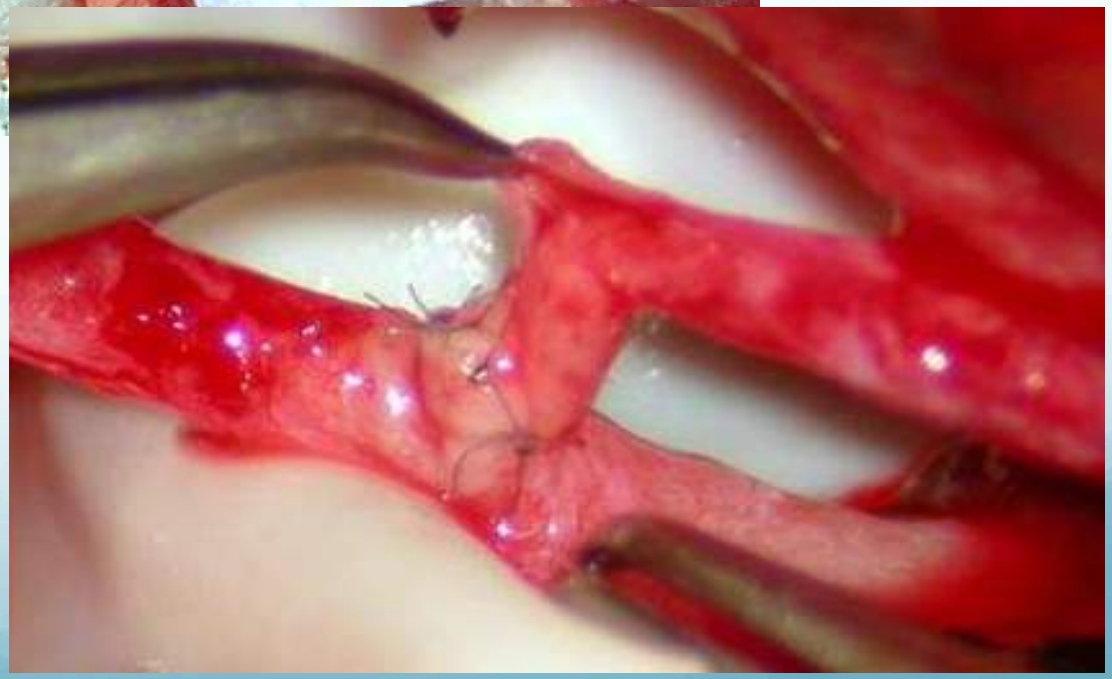

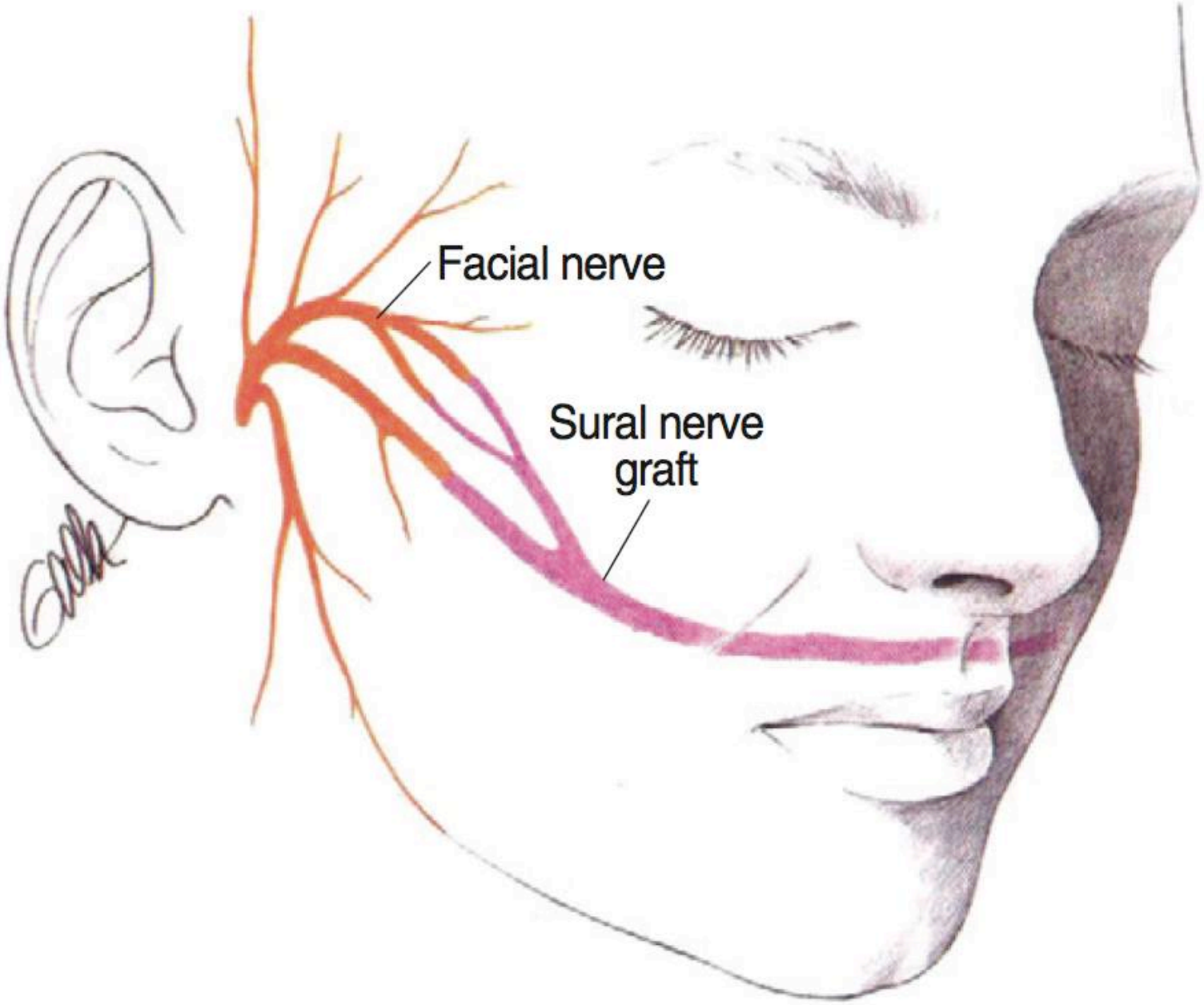
Facial nerve
Sural nerve
graft

METRIC
INCHES
Devon
OR Products & Safety Solutions
Measurement device is not calibrated. Use for approx. measurement only.
MADE IN U.S.A.

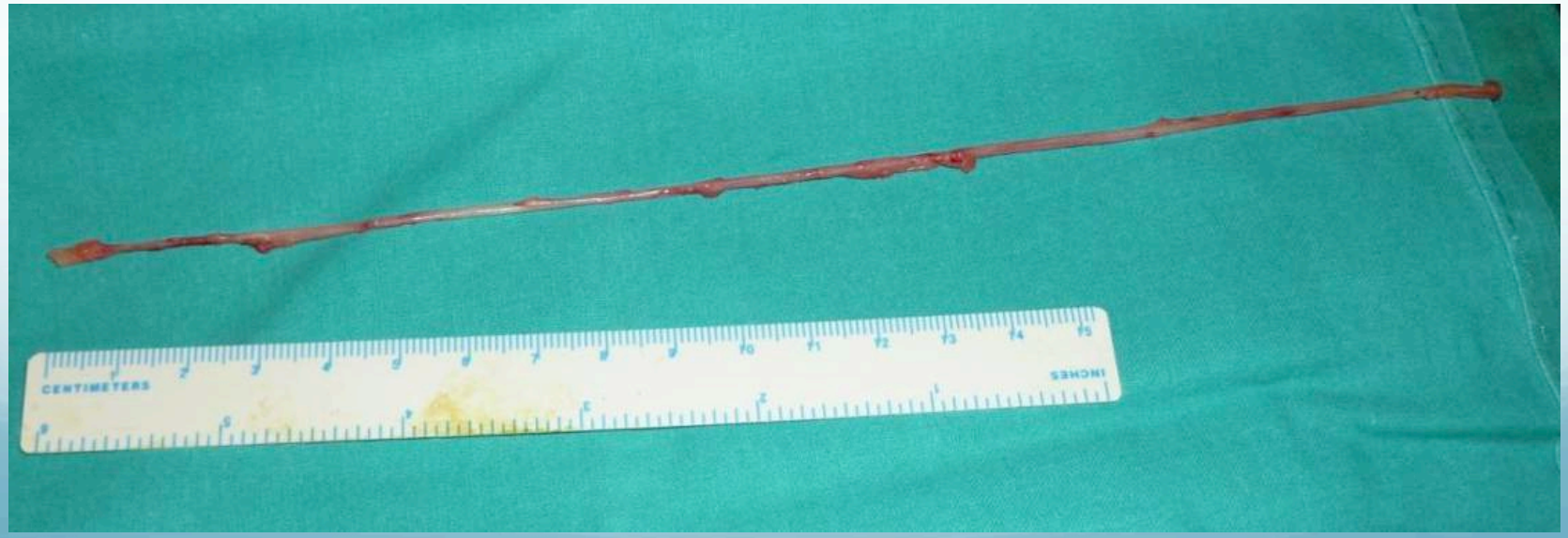
CENTIMETERS
INCHES

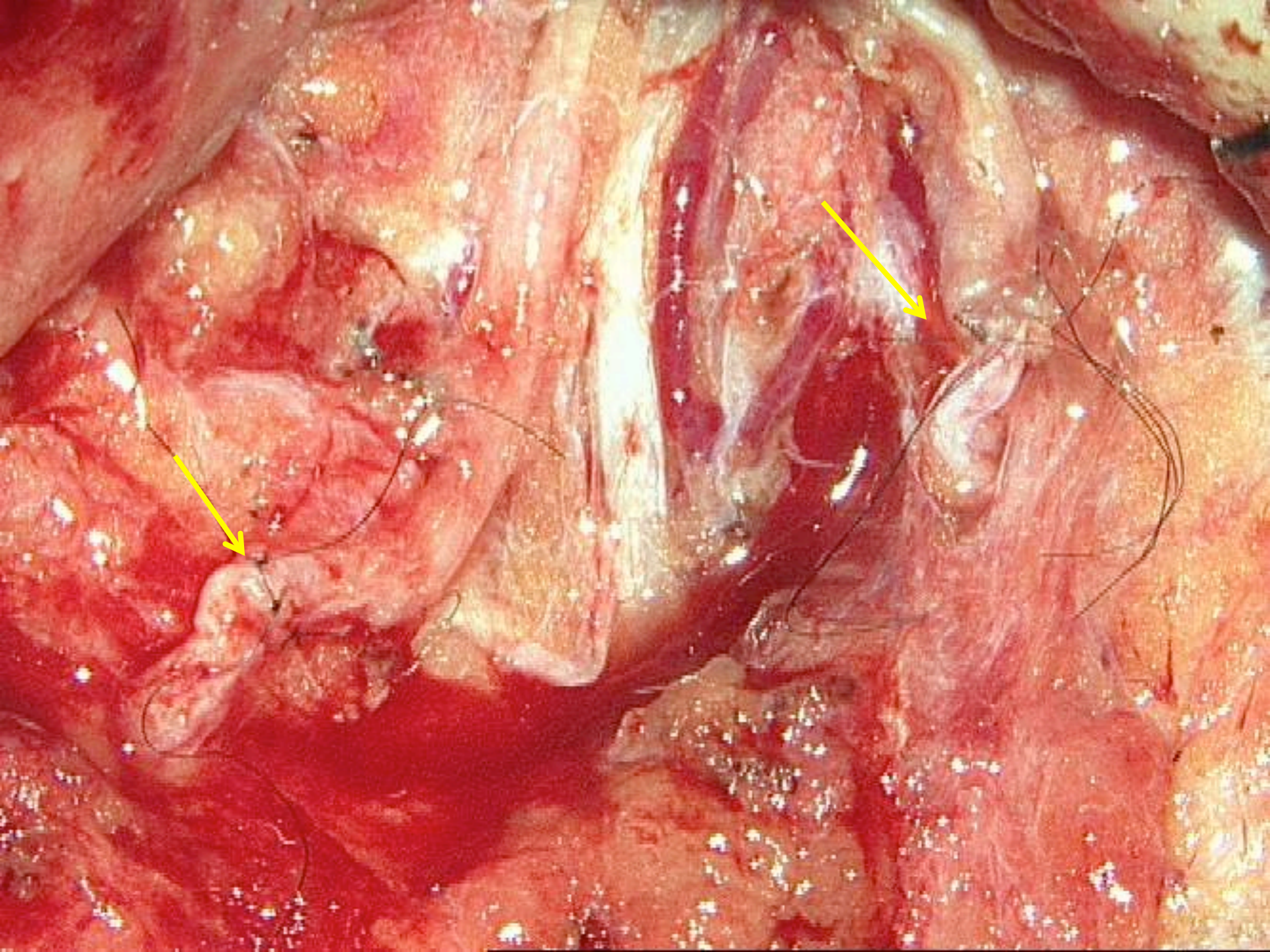

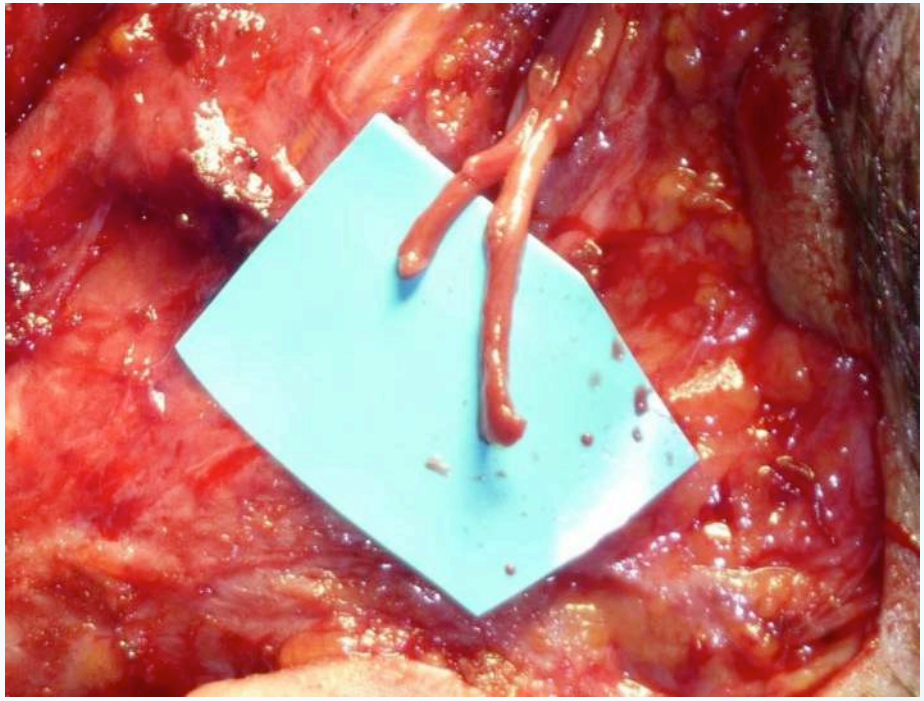

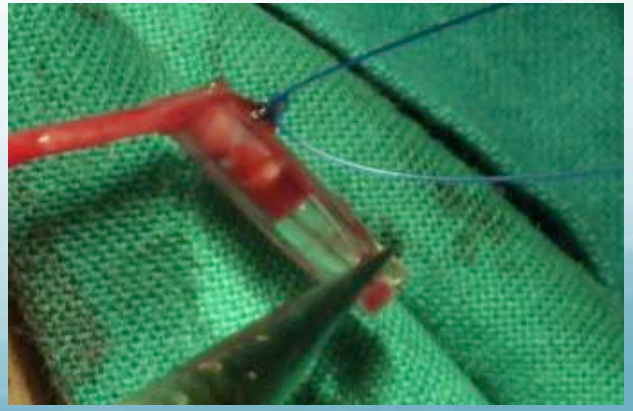

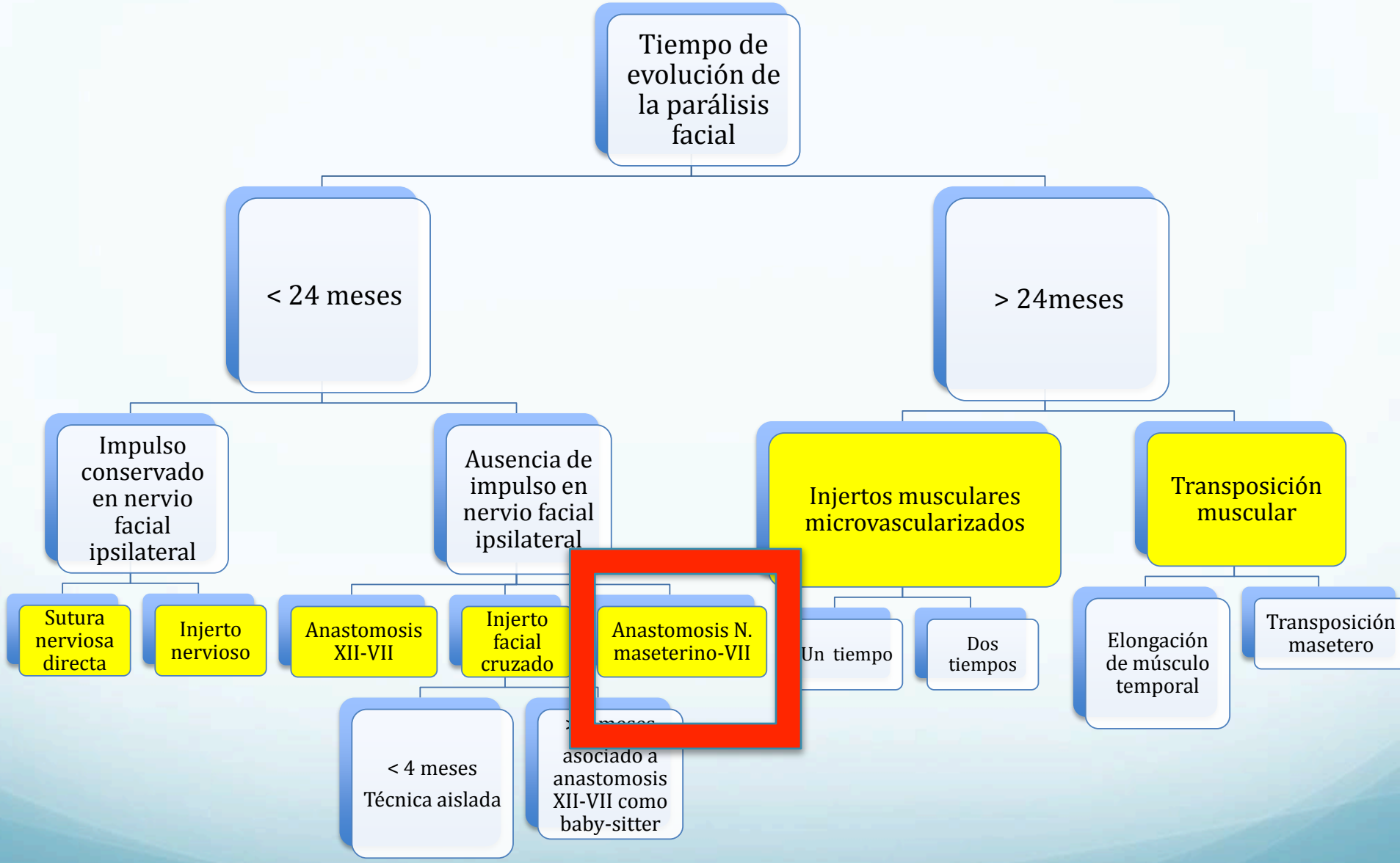
Tiempo de evolución de la parálisis facial
< 24 meses
> 24meses
Impulso conservado en nervio facial ipsilateral
Ausencia de impulso en nervio facial ipsilateral
Injertos musculares microvascularizados
Transposición muscular
Sutura nerviosa directa
Injerto nervioso
Anastomosis XII-VII
Injerto facial cruzado
Anastomosis N. maseterino-VII
Un tiempo
Dos tiempos
Elongación de músculo temporal
Transposición masetero
< 4 meses
Técnica aislada
asociado a anastomosis XII-VII como baby-sitter

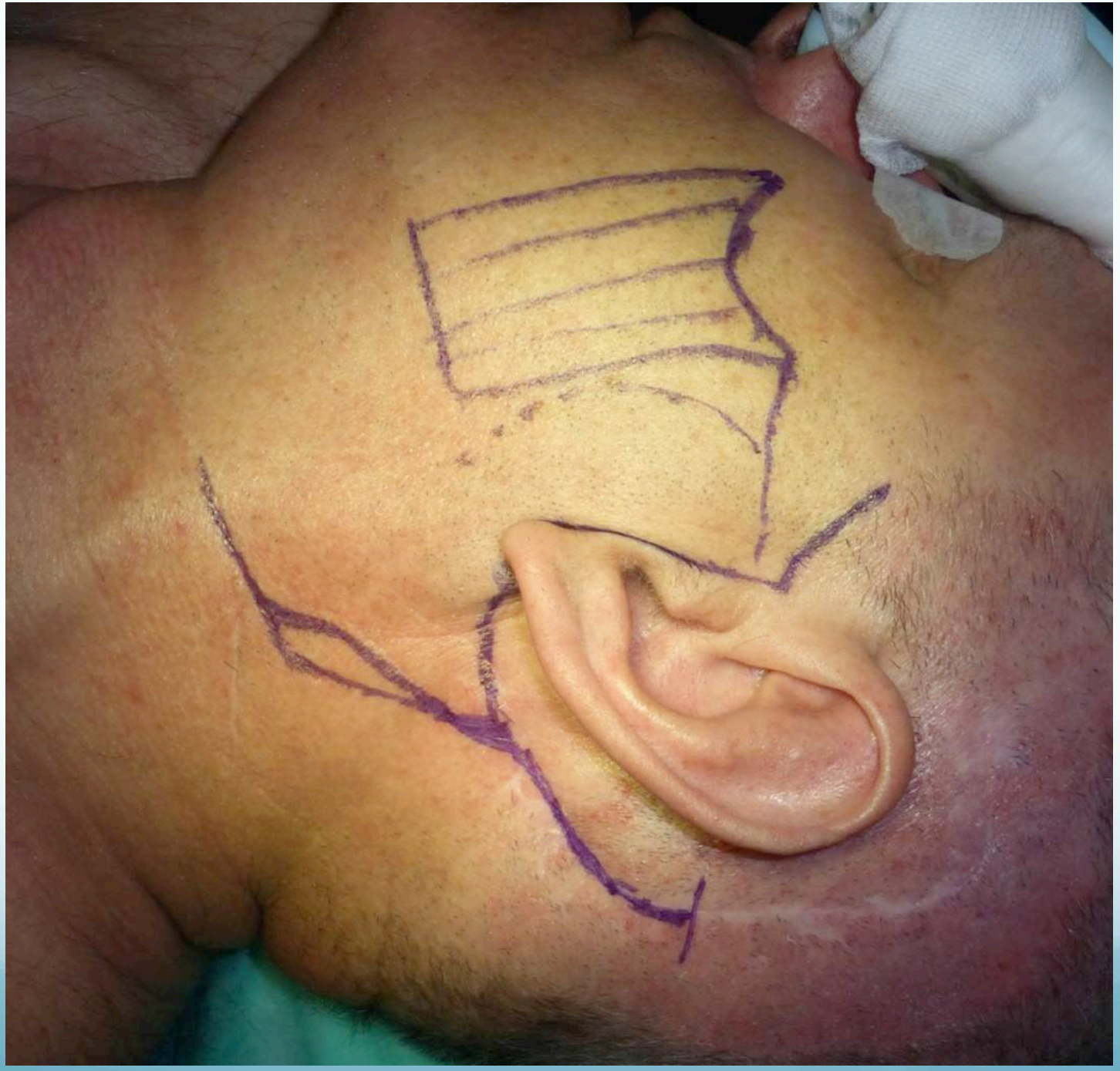

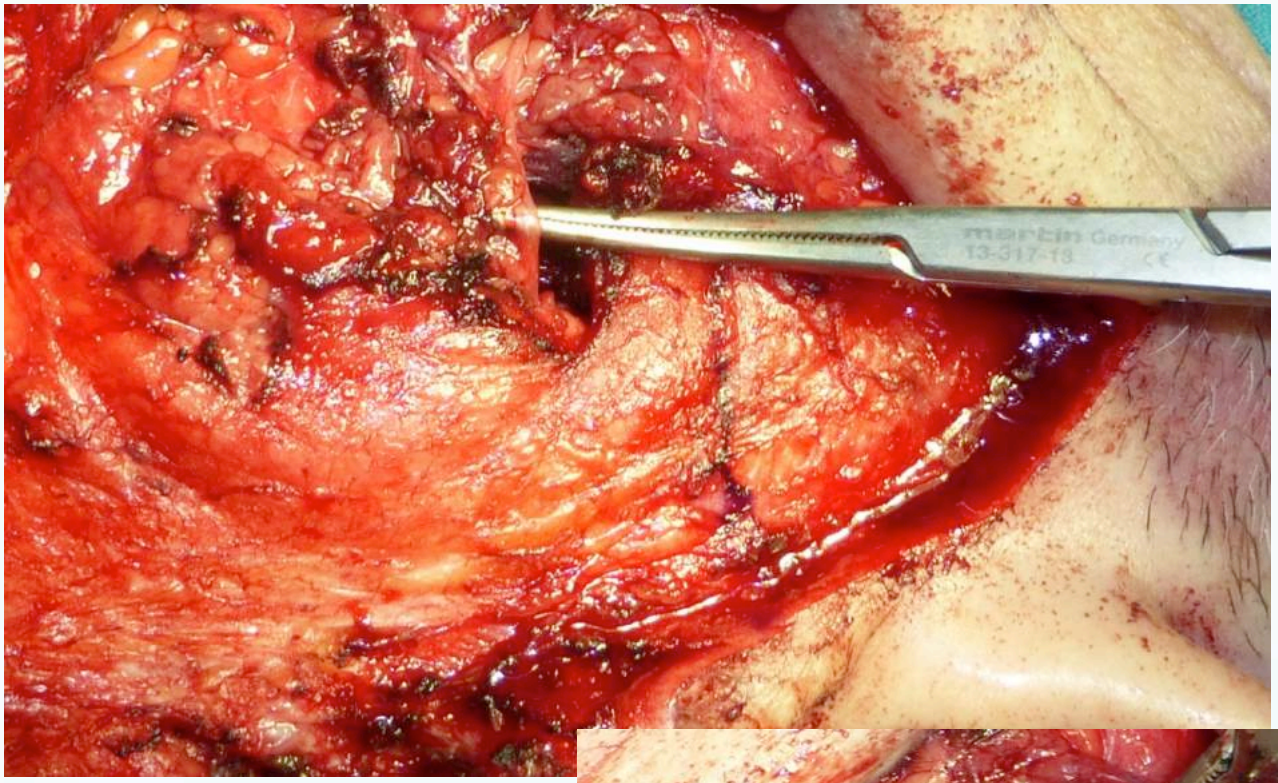
martin Germany
13-317-13

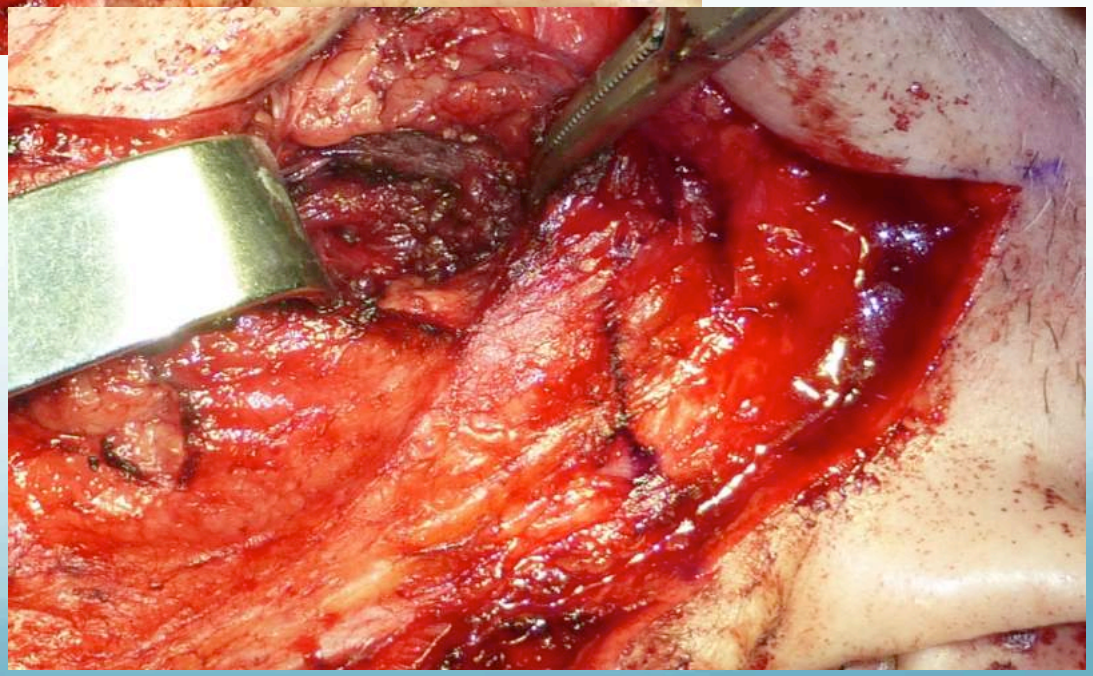

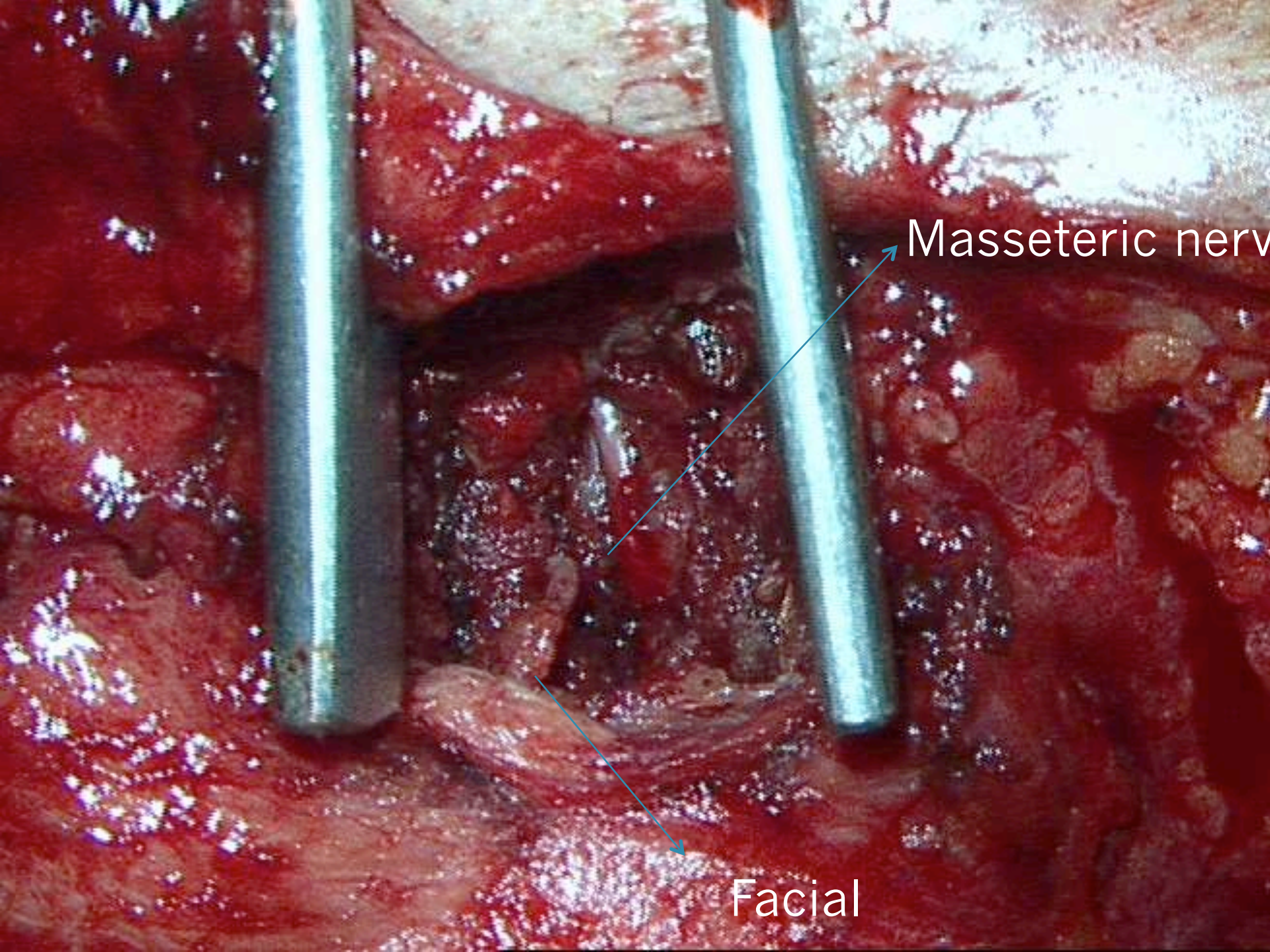
Masseteric nerv
Facial

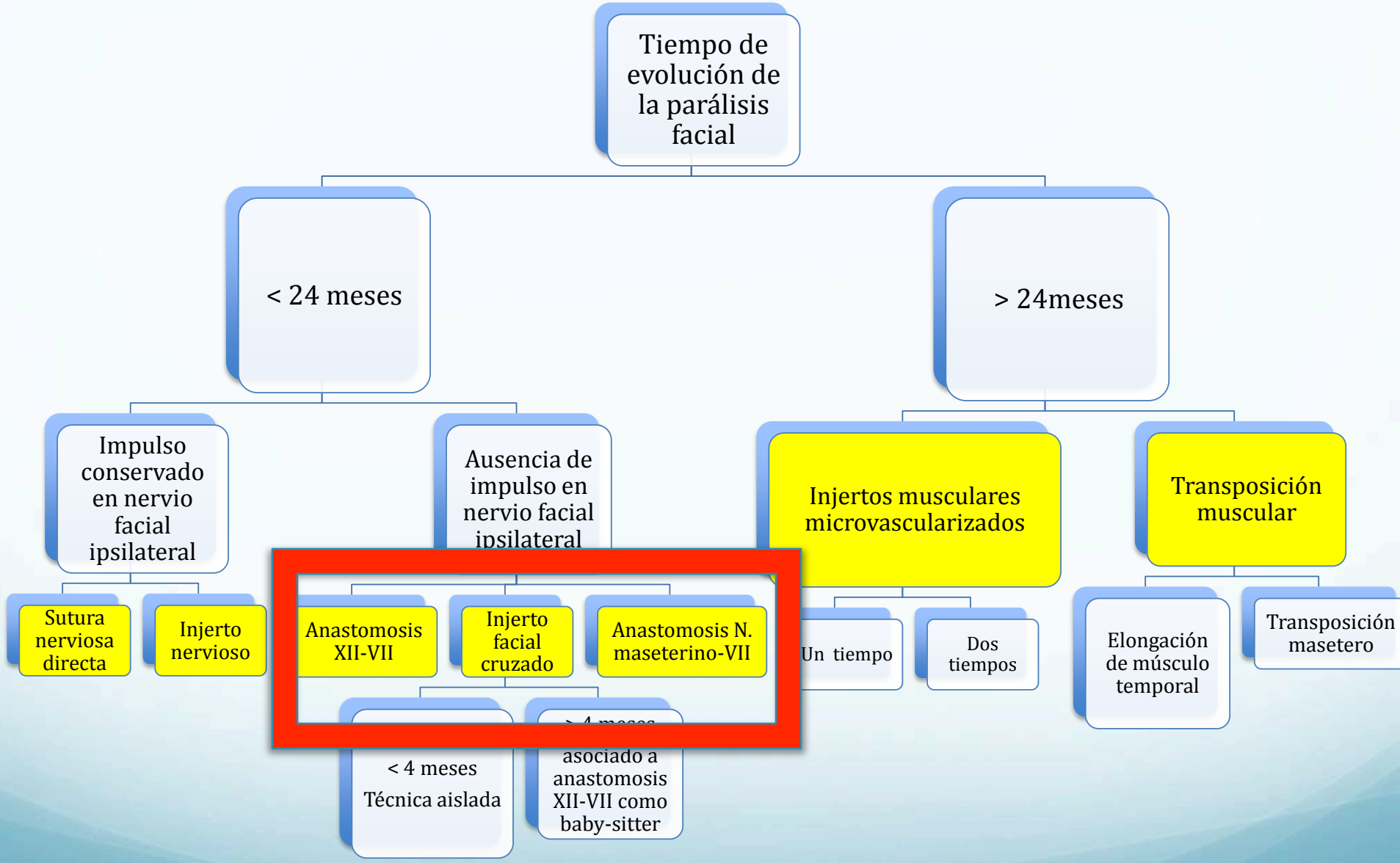
Tiempo de evolución de la parálisis facial
< 24 meses
> 24meses
Impulso conservado en nervio facial ipsilateral
Ausencia de impulso en nervio facial ipsilateral
Injertos musculares microvascularizados
Transposición muscular
Sutura nerviosa directa
Injerto nervioso
Anastomosis XII-VII
Injerto facial cruzado
Anastomosis N. maseterino-VII
Un tiempo
Dos tiempos
Elongación de músculo temporal
Transposición masetero
< 4 meses
Técnica aislada
asociado a anastomosis XII-VII como baby-sitter

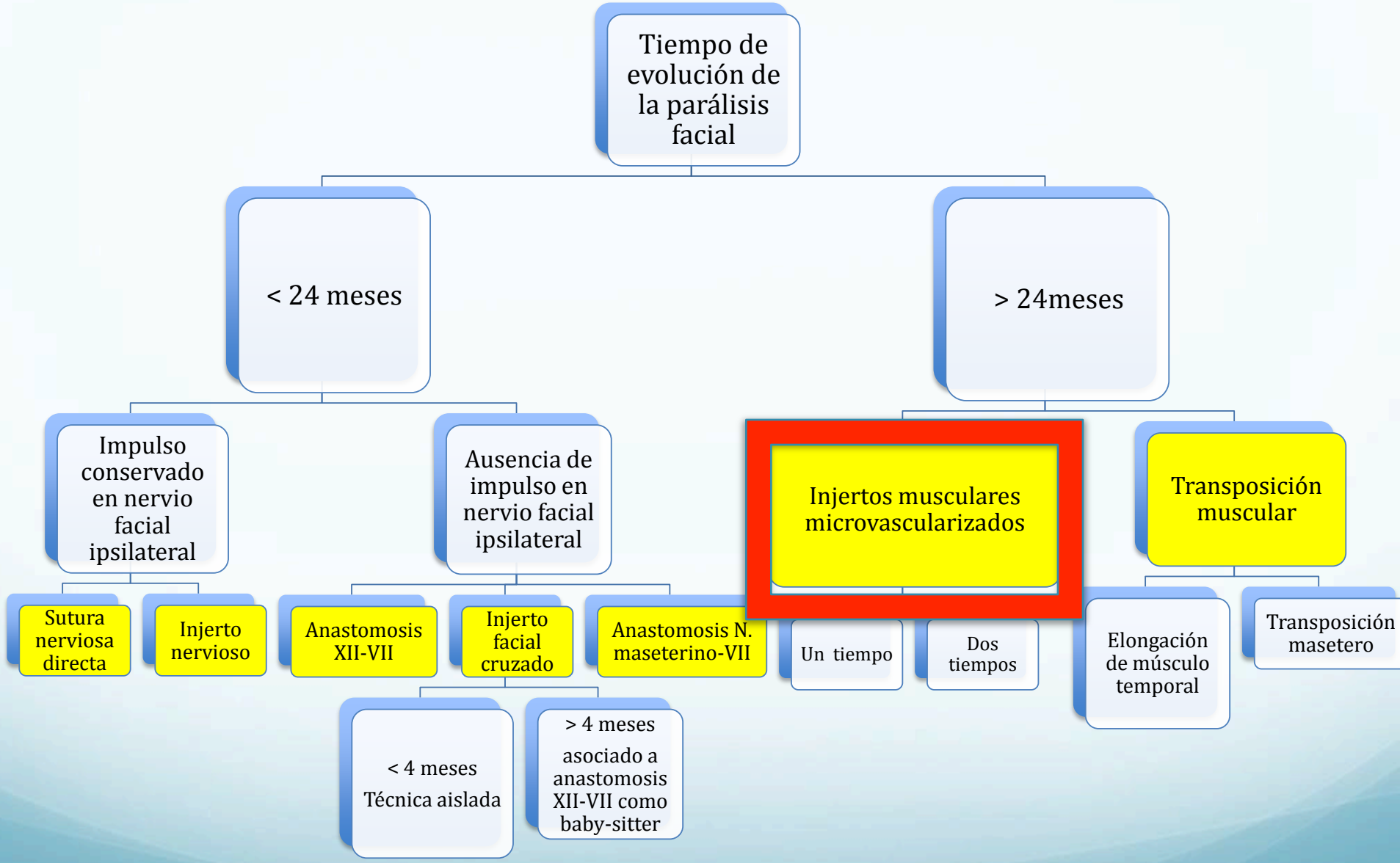
Tiempo de evolución de la parálisis facial
< 24 meses
> 24meses
Impulso conservado en nervio facial ipsilateral
Ausencia de impulso en nervio facial ipsilateral
Injertos musculares microvascularizados
Transposición muscular
Sutura nerviosa directa
Injerto nervioso
Anastomosis XII-VII
Injerto facial cruzado
Anastomosis N. maseterino-VII
Un tiempo
Dos tiempos
Elongación de músculo temporal
Transposición masetero
< 4 meses
Técnica aislada
> 4 meses
asociado a anastomosis XII-VII como baby-sitter

Colgajo libre microvascularizado de músculo gracilis

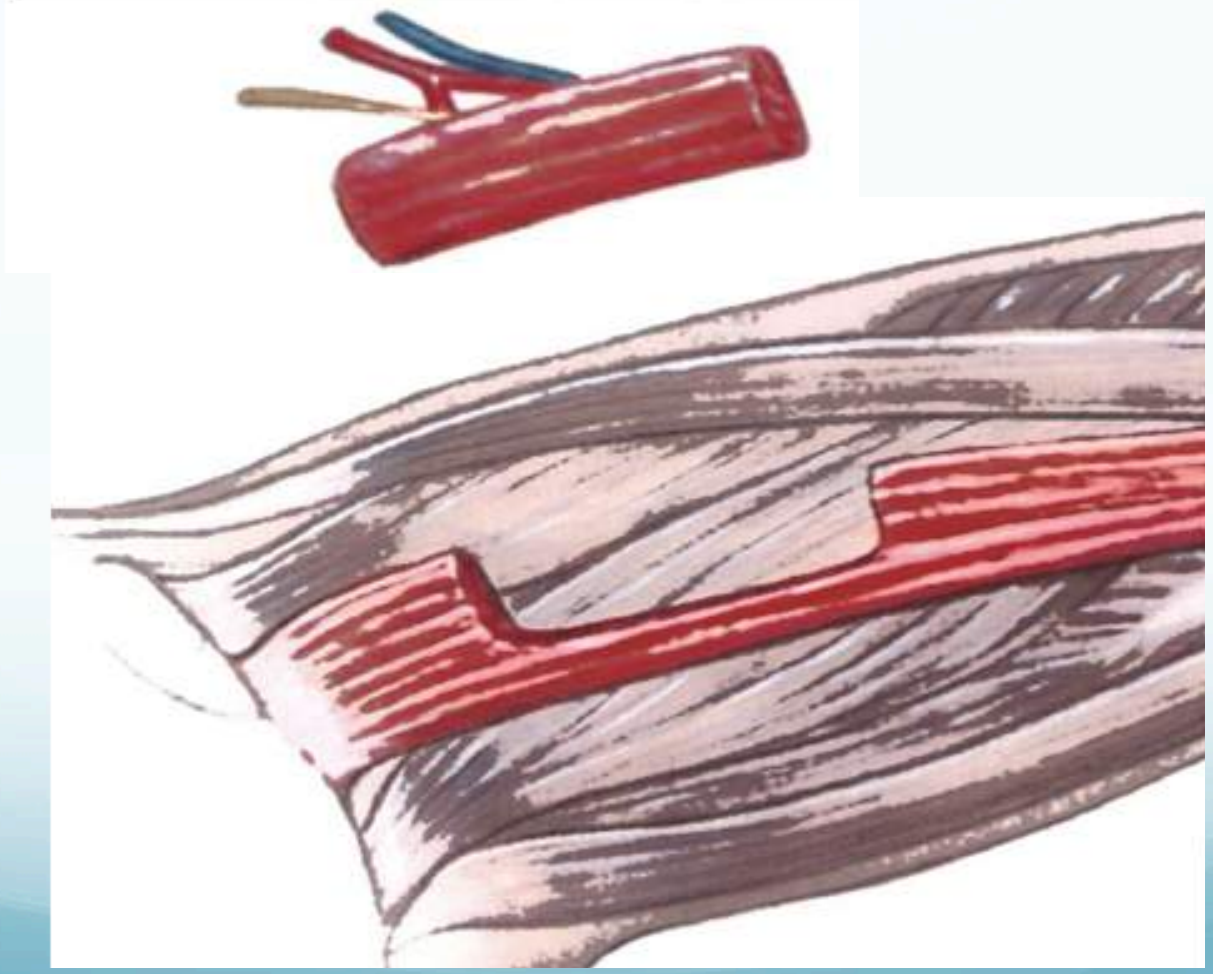

Colgajo libre microvascularizado de músculo gracilis

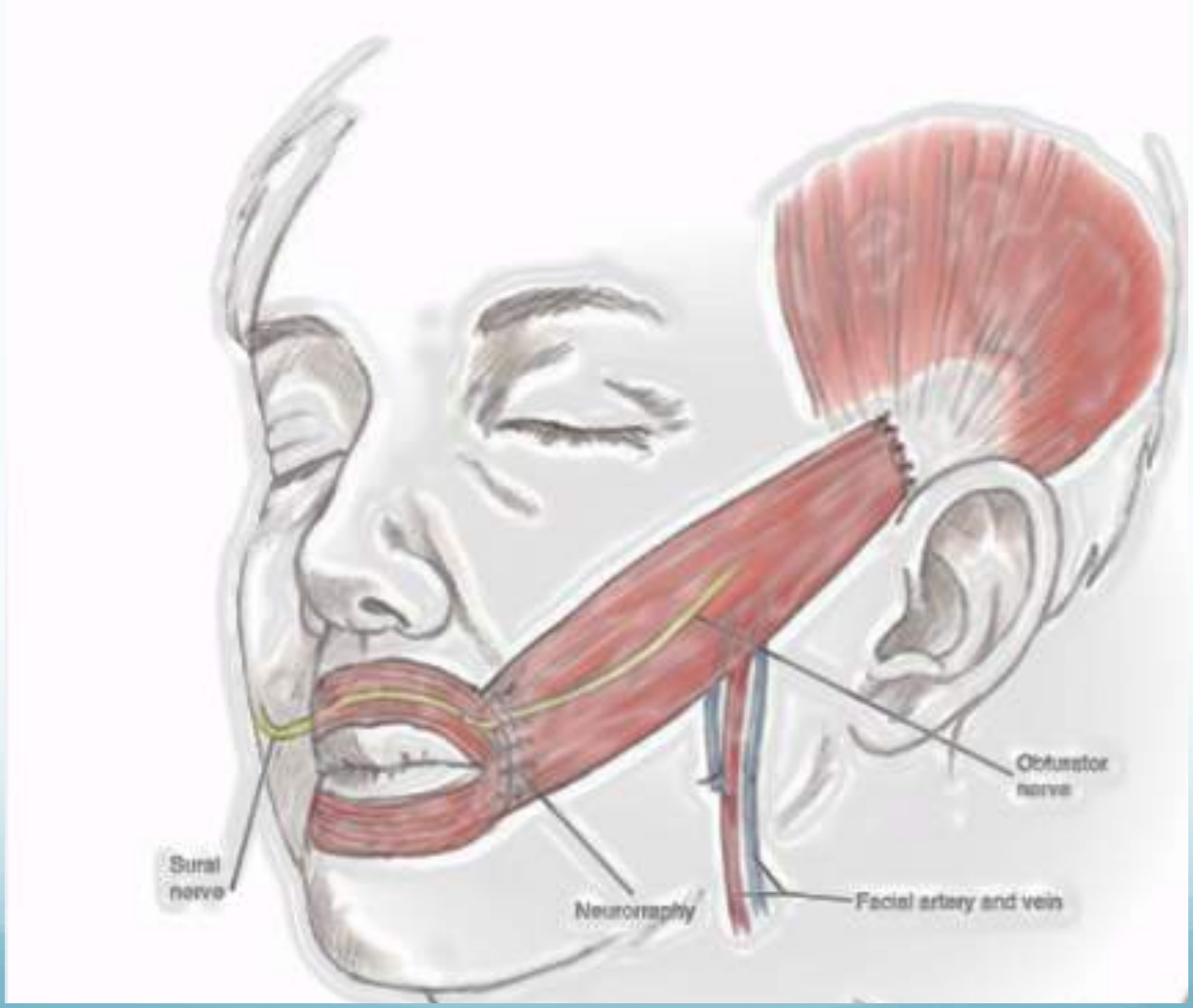

Colgajo libre microvascularizado de músculo gracilis

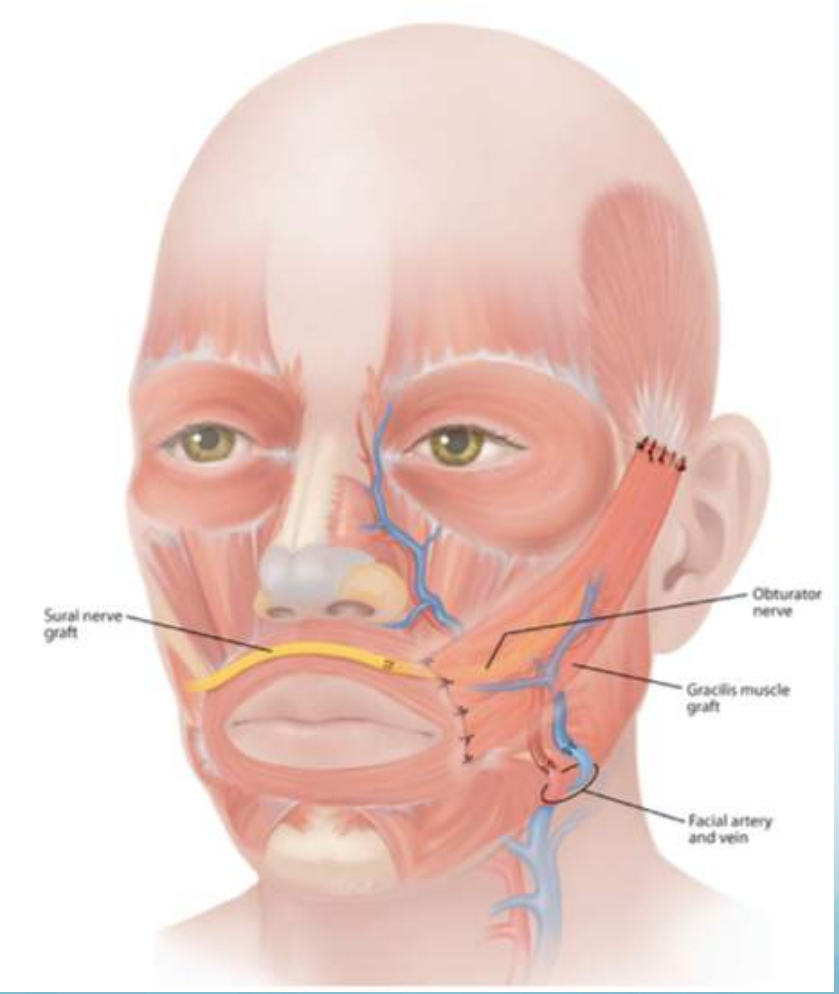

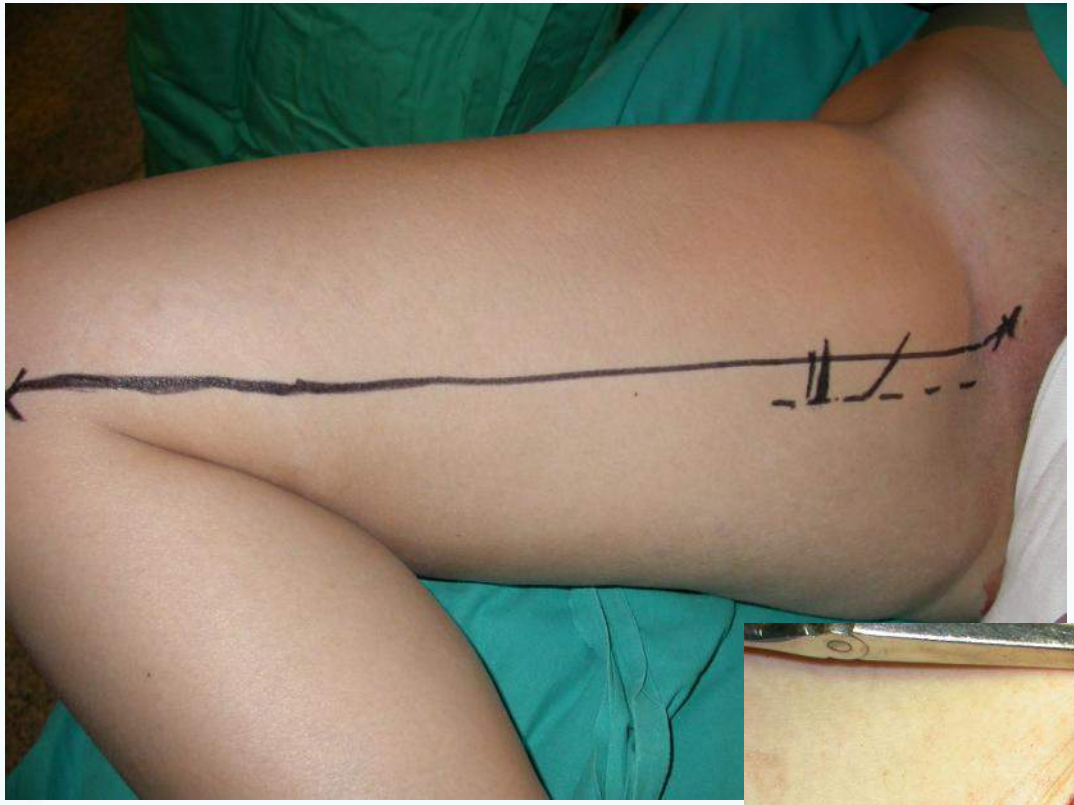

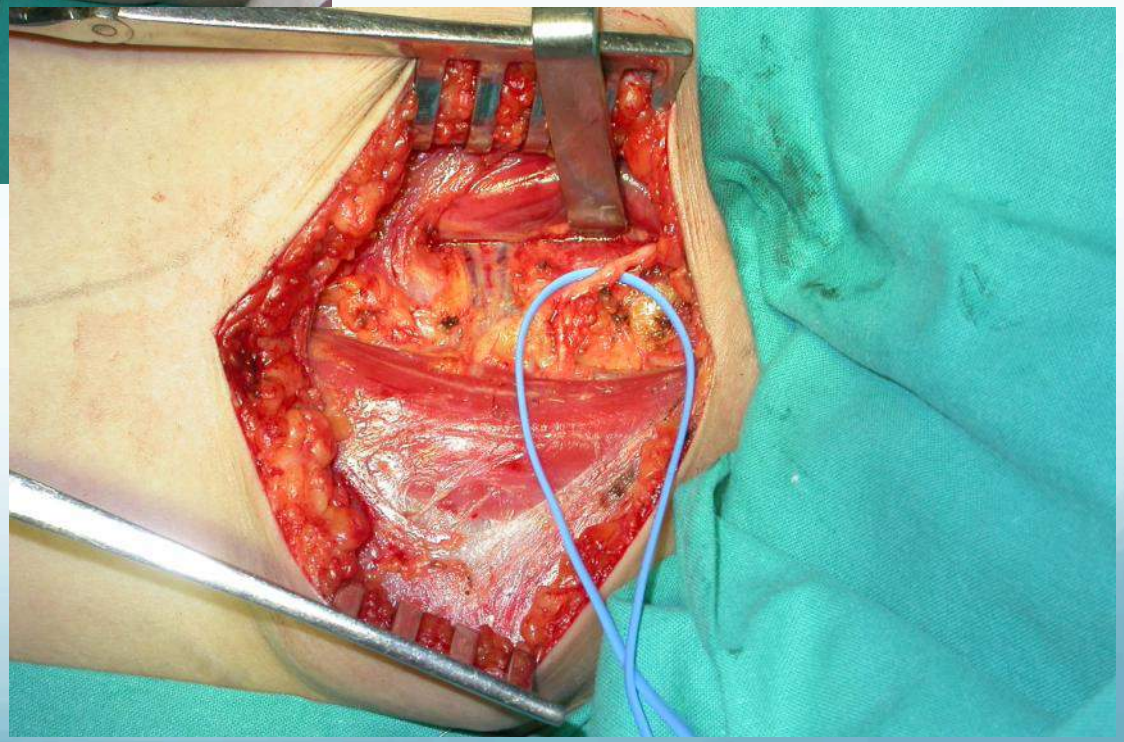

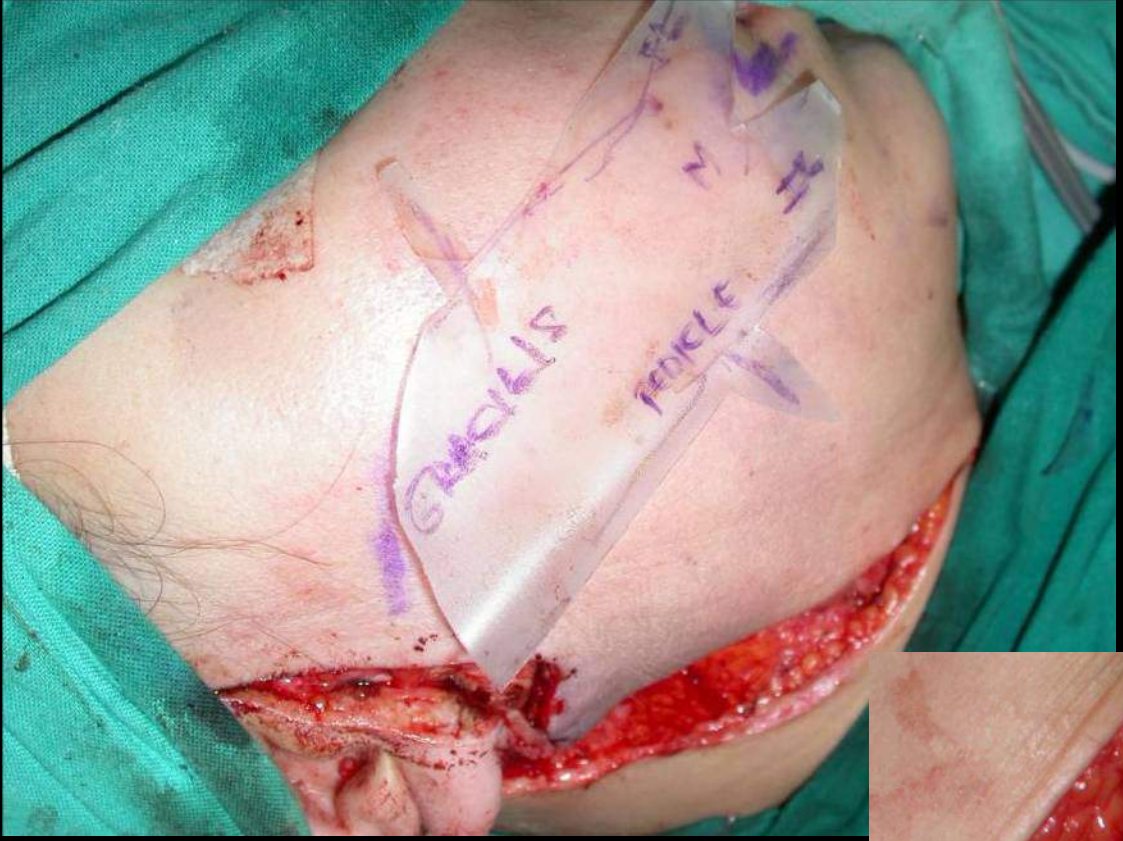
GRACILIS
PEDICLE

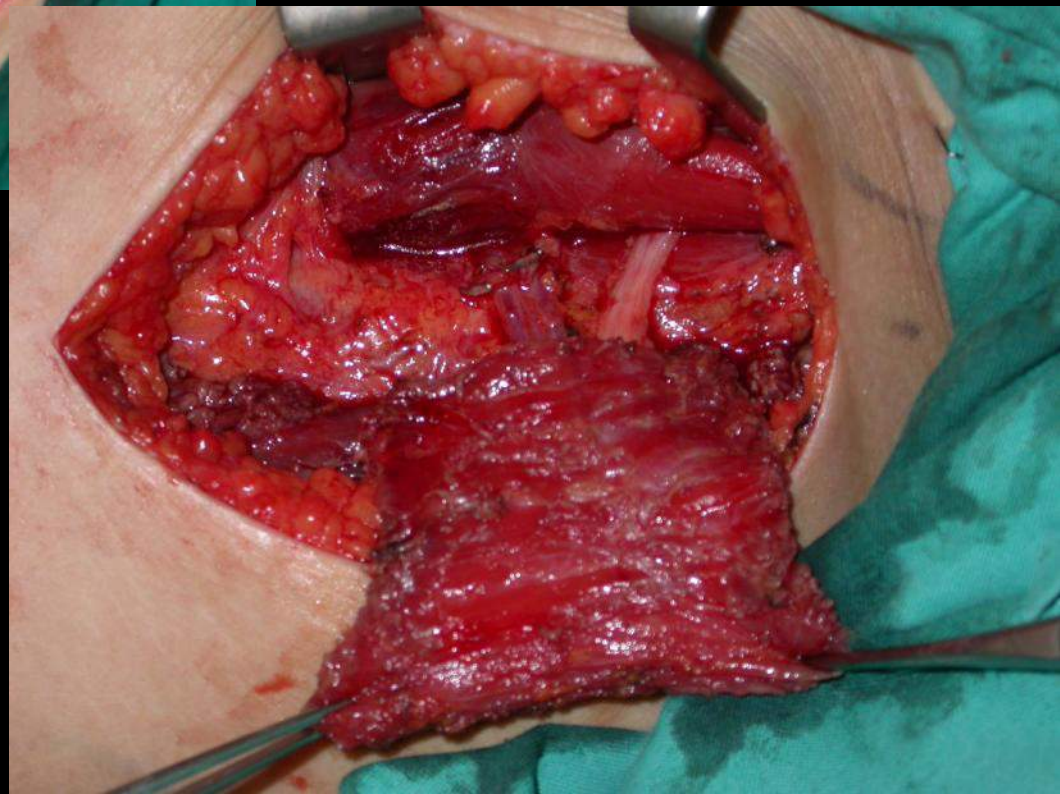

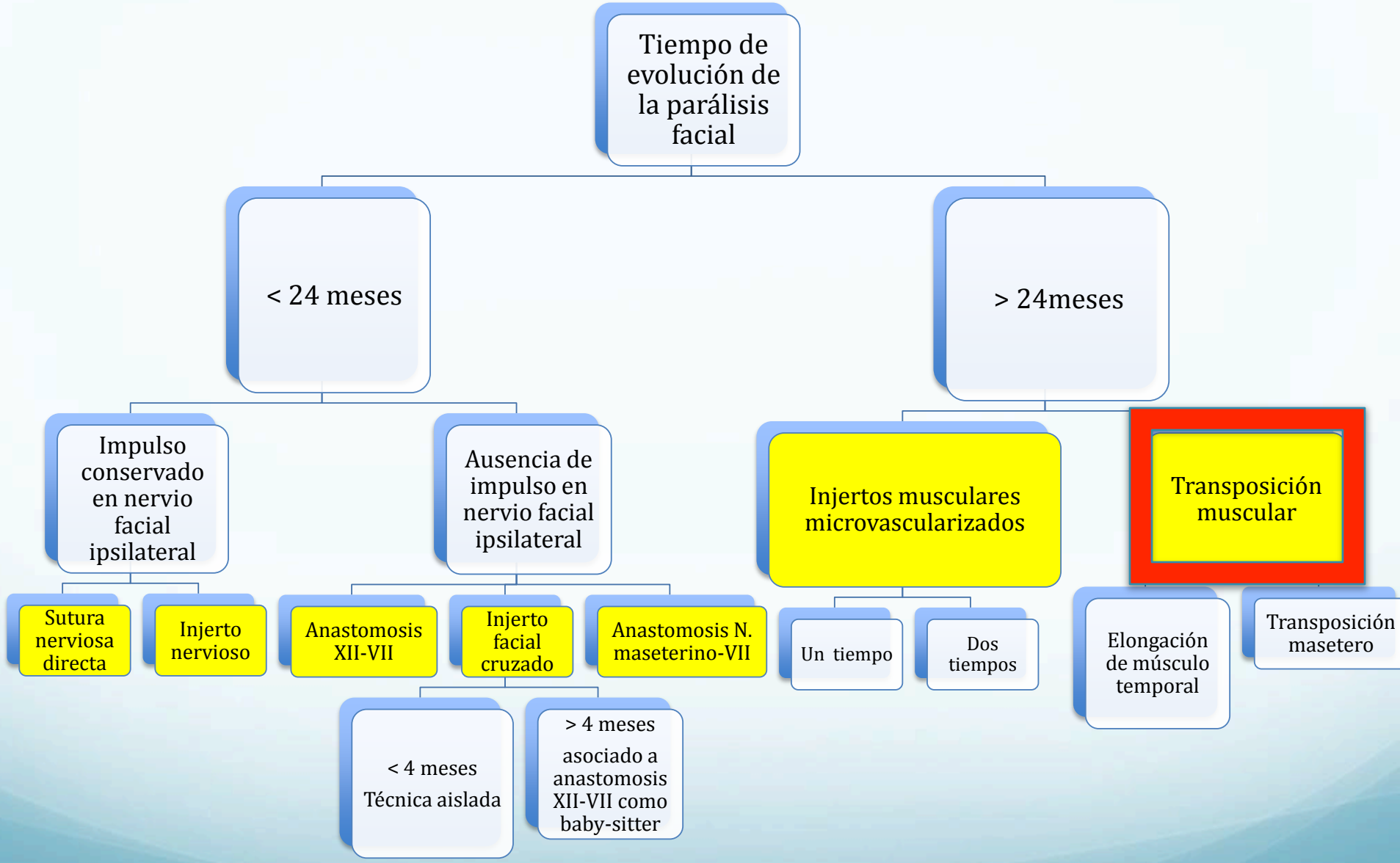
Tiempo de evolución de la parálisis facial
< 24 meses
> 24meses
Impulso conservado en nervio facial ipsilateral
Ausencia de impulso en nervio facial ipsilateral
Injertos musculares microvascularizados
Transposición muscular
Sutura nerviosa directa
Injerto nervioso
Anastomosis XII-VII
Injerto facial cruzado
Anastomosis N. maseterino-VII
Un tiempo
Dos tiempos
Elongación de músculo temporal
Transposición masetero
< 4 meses
Técnica aislada
> 4 meses
asociado a anastomosis XII-VII como baby-sitter

Transposición-elongación
músculo temporal

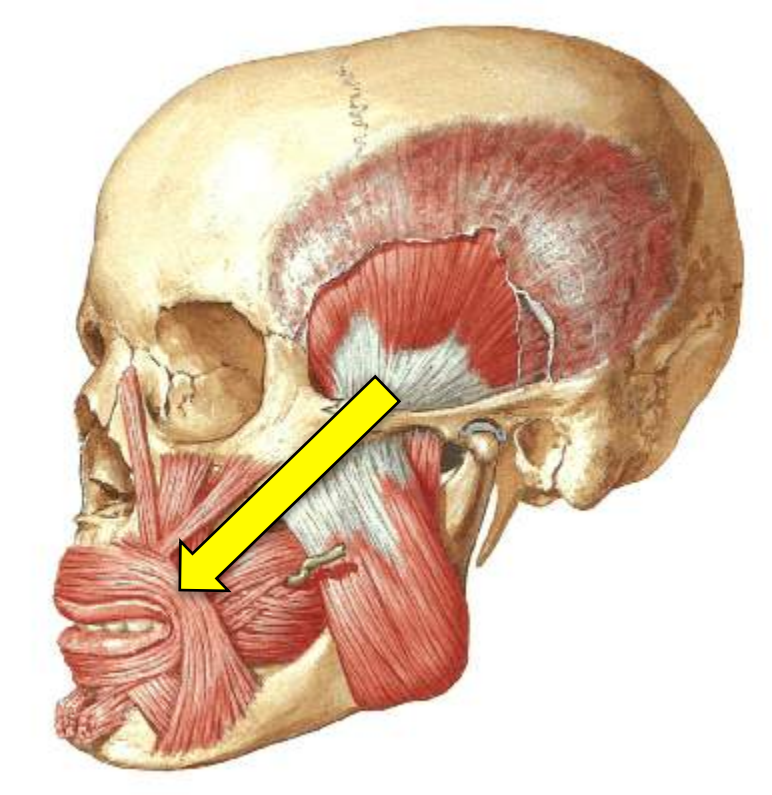

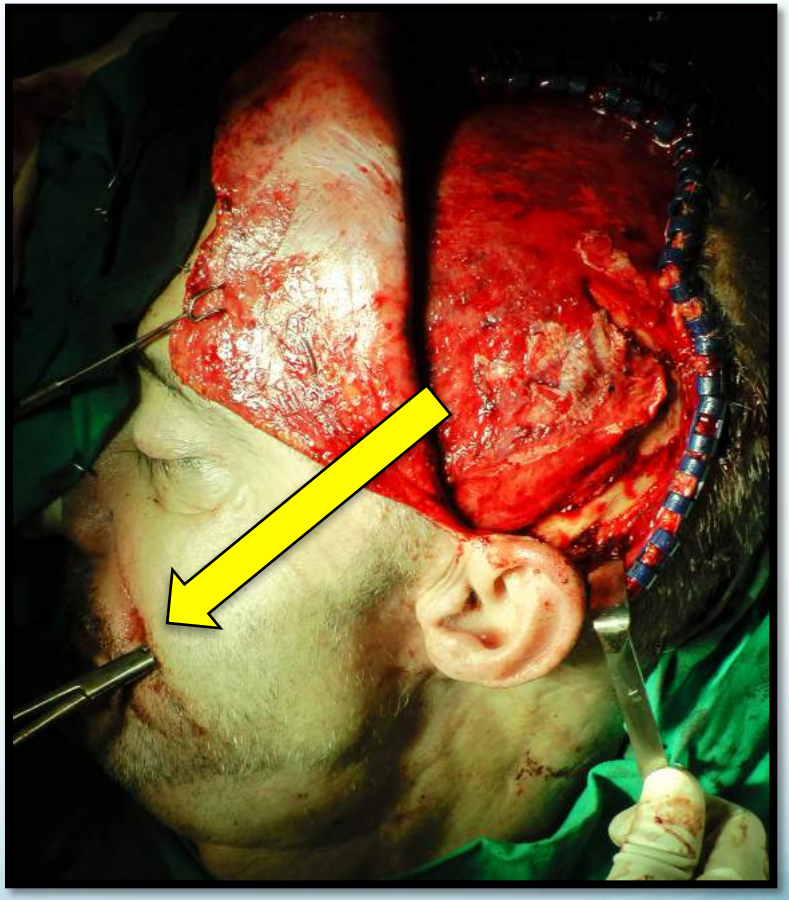

Protección ocular

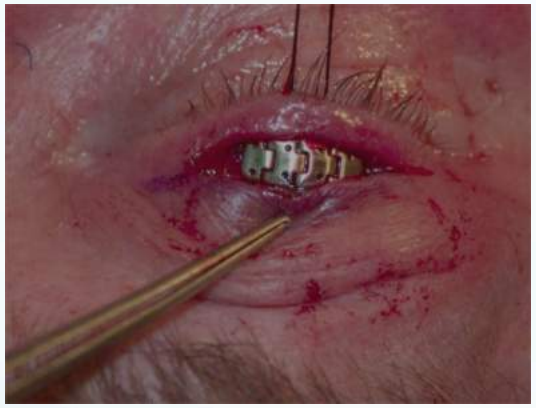

Rehabilitación especializada



Reeducación muscular facial

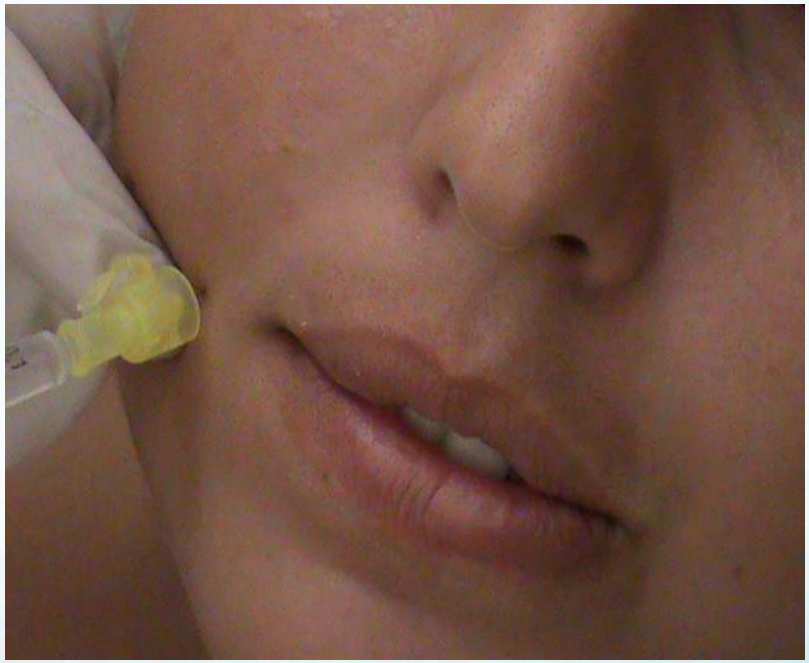

Toxina botulínica

3rd INTERNATIONAL COURSE

AN UPDATE ON FACIAL PARALYSIS

10 · 12 February, 2016
Facial Paralysis Unit
La Paz Universitary Hospital
Madrid, Spain

COURSE ORGANIZERS:

Luis Lassaletta
Department of Otolaryngology

Teresa González
Department of Maxillofacial Surgery

Susana Moraleda
Department of Physical Medicine & Rehabilitation

Host: *Prof. Javier Gavilán*

Hospital Universitario La Paz
Hospital de Cantoblanco
Hospital Carlos III
SaludMadrid
Comunidad de Madrid

IdiPAZ

For more info:

info@liderados.com

Lidera2
Eventos y Servicios